OBRAS
DE DOCENTES

EN CIRCULACIÓN



MICOLOGÍA MÉDICA
CARACTERÍSTICAS TÉCNICAS DEL LIBRO

Edición: 1ra, 2011®
Autore: DR. RAMÓN F. LAZO SALAZAR, M.S.P.
ISBN: 978-9978-59-067-6
IEPI: No. 003548
Páginas: 318, en papel bond de 75g
Dimensiones: 21 x 29,7 cms
Encuadernación: Tapa semidura.
Idioma: Español
Impreso: Impreso en Ecuador, en los talleres de la Editorial de la Universidad de Guayaquil (EDUQUIL) en abril de 2013, siendo Rector el Dr. Carlos Cedeño Navarrete, y Directora de la Editorial, María Coloma Montenegro, MSc.

PUNTOS CLAVE DE LA OBRA

La obra al decir del su autor, está "Orientada no solo para los estudiantes de medicina, sino también para el cuerpo médico en general".
La obra "Micología Clinica", de autoría del Sr. Dr. Ramón Lazo Salazar, insigne medico-investigador en el área de la micología, y profesor honorario de la Cátedra de Medicina Tropical de la Facultad de Ciencia Médicas de la Universidad de Guayaquil, nos entrega un material de excelente calidad científica, producto de muchos años de investigación y observaciones personales de sus pacientes, que relata sin más preámbulos el enfoque clínico y de laboratorio, ajustadas a la tecnología y pensar moderno.
El libro consta de cinco secciones y 17 capítulos bien caracterizados, donde el autor de manera elegante enfoca desde generalidades de la micología hasta la investigación del efecto de las micotoxinas en el ser humano, este ultimo capitulo de manera integral, toca aspectos nacionales de cómo las toxinas micóticas pueden afectar no solo al entorno sino al propio hombre, en especial cuando atraviesa estados de inmunodepresión como consecuencia de una mala alimentación.
El fin de la autor está claro, su obra con seguridad se convertirá en una guía para observar a los pacientes en una forma integral, logrando establecer diagnósticos acertados y rápidos, todos ellos expuestos en esta majestuosa obra, de esta manera, se podrá sino curar mejorar a pacientes con una de las patologías más prevalentes dentro de las enfermedades tropicales en nuestro país, las micosis.

Lugares de venta: Principales Librerias de la ciudad.
CIDRALAS, Cdla. Kennedy vieja, calle 2da. Oeste 121 entre Francisco Boloña y calle G.
Email: rlazo@cidralas.med.ec
Teléfono: 042281546

INVITACIÓN

A los compañeros docentes que hayan publicado o esten por publicar sus obras, y desean hacerlas conocer a la clase médica universitaria y del país, estamos recibiendo sus trabajos para su publicidad sin costo alguno.

Quienes se adhieran a esta invitación pueden enviar la publicidad de sus trabajos a: revistamd@ug.edu.ec

Imagen 1

Imagen 2

Imagen 3

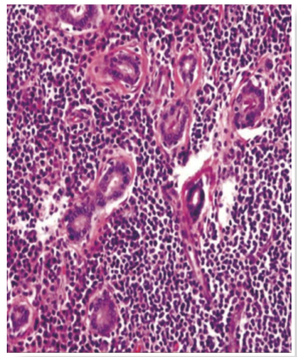
Imagen 4

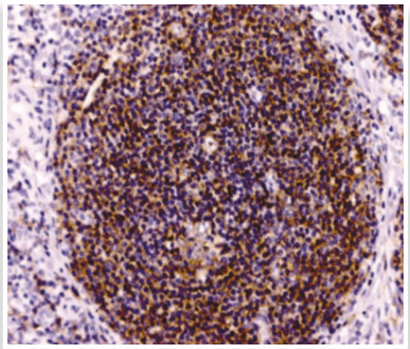
Imagen 5

Imagen 6

Imágenes 1 y 2.- ***Enfermedad Linfoproliferativa. Linfoma de Glándulas Lagrimales.*** *Paciente 73 años de edad que presenta desde hace 7 años tumoraciones de crecimiento progresivo en ambas orbitas. Estas tumoraciones son de consistencia semiblandas que ocasionan proptosis de los párpados, progresando hasta adquirir un tamaño que dificulta la visión. Dolorosas eventualmente. Adviértase el compromiso aparentemente de la glándula parótida y submaxilar del lado izquierdo. En el transcurso de la enfermedad es valorado en SOLCA, realizándose estudio de imágenes: RMN de la cabeza y del abdomen, Rx de tórax, serie ósea, así como biopsias: histopatología e Inmunohistoquímica (IHQ) de tumoración ocular (véase las imágenes 5,6 y 7). Con los informes es sometido a quimio-radioterapia, con poco o ningún cambio. La imagen 3 es la prueba de su pésima evolución.*

Imagen 3.- *El mismo paciente de la imagen 1, a los 6 meses, observándose crecimiento significativo de ambas tumoraciones orbitarias a pesar de sesiones de quimio-radioterapia. Nótese que los tumores dejan entrever mucosa conjuntival exudativa; persiste el crecimiento de glándula parótida y submaxilar izquierda. Sobre ambas tumoraciones se ve red venosa superficial.*

Imagen 4.- ***Histopatologia.*** *Infiltrado linfoide difuso y glándula lagrimal respetada (H&E x20).*
Imagen 5.-. ***Inmunohistoquimica.*** *La lesión era positiva para CD20, característico de linfocitos B (imagen 5) y presentaba escasa positividad para CD3 característico de linfocitos T. Por lo que se calificaba la lesión de hiperplasia linfoide. IHQ x20. La inmunohistoquímica confirmó el análisis siendo positiva para linfocitos B en CD20, con glándula lagrimal respetada. Diagnóstico: Linfoma No Hodgkin difuso de células grandes no hendidas, inmunofenotipo B.*

Imagen 6- ***RMN.-*** *Aumento de la densidad de los tejidos blandos periorbitarios con extensión hacia la fosa temporal bilateral, sin planos de clivaje, con el musculo temporal ipsilateral. Estas lesiones invaden el ángulo externo de ambos ojos, condicionando protrusión ocular bilateral. Ambos globos oculares están conservados. Hipodensidad a nivel del seno maxilar izquierdo en relación con quiste de retención. Engrosamiento de la mucosa nasal. Desviación de la porción ósea del tabique nasal hacia la izquierda. Conclusión: Formación con densidad de tejidos blandos a nivel periorbitario bilateral que ha aumentado de tamaño con relación a la RMN anterior.*

Fuente: Dr. Francisco A. Tama Viteri. "Atlas y Texto en Color de Imágenes Clínicas". Tercera Edición 2013.
En prensa. Eduquil. Universidad de Guayaquil

Imágenes secuenciales.- Artropatia gotosa crónica deformante. *Paciente de 75 años de edad con antecedentes de gota tofácea crónica, eventualmente crisis de artritis urática en especial en las rodillas. Refiere hipertensión arterial y diabetes mellitus. El paciente no realizaba correctamente el tratamiento farmacológico, ni las medidas higiénico dietéticas pautadas por su médico de atención. Su cuadro articular ha evolucionando el oligoartritis a poliartritis. En la actualidad consulta por empeoramiento de artralgias inflamatorias en rodillas y pies, junto con deformidad, que dificulta sus actividades de la vida diaria. Presencia de tofos en ambos pabellones auriculares. Grandes tofos en casi todas las articulaciones que han llegado a deformarlas. En las radiografías óseas de manos y pies se observa aumento de partes blandas, junto con presencia de importantes erosiones óseas con márgenes escleróticos, resaltando una pequeña línea delgada calcificada característica de la artropatía gotosa.*

Imágen 1.- Artropatia gotosa crónica deformante.- *Radiografías simple de las manos. Aumento de partes blandas y erosiones óseas de ambas manos. Tofos.* ***Imágen 2.- Artropatia gotosa crónica deformante.-*** *Radiografía frontal de ambos pies. Obsérvese lesiones destructivas en varias articulaciones (flechas); aumento de partes blandas (flogosis). Tofos.*

Fuente: *Dr. Francisco A. Tama Viteri. "Atlas y Texto en Color de Imágenes Clínicas". Tercera Edición 2013. En prensa. Eduquil. Universidad de Guayaquil*