UG

Revista

Facultad de Ciencias Médicas de la Universidad de Guayaquil

Vol. 16 Abril - Junio 2013 Núm. 2

Artículos Originales
Original Items

El síndrome de Bleuler: Una nueva interpretación sobre la esquizofrenia y el autismo.
The síndrome of Bleuler: A new interpretation of schizophrenia and autism.

Artículos de Revisión
Review Articles

Neurofibromatosis tipo 1 (enfermedad de Von Recklinghausen). Revisión de la literatura presentación de casos.
Neurofibromatosis type I (Von Recklinghausen's desease) Literature review of the presentation cases.

Signos cutáneos y manifestaciones sistémicas de las neoplasias malignas ocultas. Parte 1
Cutaneous signs and systemic manifestations of the malignant neoplasms hidden. Part I

Reporte de Casos
Report of Cases

Hematoma subcapsular hepático roto como complicación de colecistectomia laparoscópica.
Hepatic subcapsular hematoma broken as a complication of laparoscopic cholecystectomy.

Cáncer testicular del seno endodérmico.
Testicular cancer of the endodermal sinus.

Rotura diafragmática post-traumática y reparación con parche de pericardio bovino tratado previamente con glutaraldehído.
Diaphragmatic rupture post-traumatic and repair with bovine pericardial patch previously treated with glutaraldehyde. A case report and review of the literature.

Actualidad Farmacológica
Current Pharmaceutical

Coenzima Q10.
Coenzyma Q10.

Artículos Históricos y Filosofía
Historical Articles and Philosophy

Mateo Seoane gran médico higienista.
Mateo Seoane hygienist great physician.

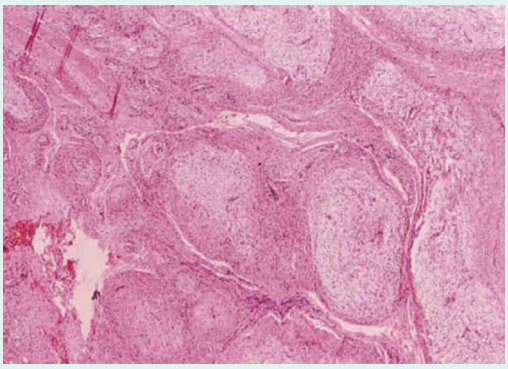

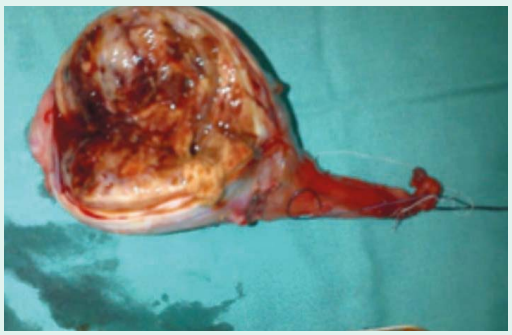

FACULTAD DE CIENCIAS MÉDICAS

ISSN 1390 - 4442

Indexada en:
Sistema Regional de Información
en Línea para Revistas Científicas
de América Latina, el Caribe, España y Portugal
LATINDEX
www.revistamedicinaug.edu.ec
revistamd@ug.edu.ec

CARRERAS DE LA FACULTAD DE CIENCIAS MÉDICAS

ESCUELA DE MEDICINA

- **Médico General**

ESCUELA DE GRADUADOS

Cardiología
Cirugía General
Cirugía Pediátrica
Cirugía Plástica, Reconstructiva y Estética
Endocrinología
Gastroenterología
Ginecología y Obstetricia
Imagenología
Medicina Crítica y Terapia Intensiva
Medicina Física y Rehabilitación
Oftalmología
Oncohematología
Otorrinolaringología
Patología Clínica
Psiquiatría Y Salud Mental
Traumatología Y Ortopedia
Urología

*** Aprobado UG- Pendiente Aprobación del CES**

ESCUELA DE OBSTETRICIA

- **Profesional en Obstetricia**

ESCUELA DE ENFERMERIA

- **Licenciatura en Enfermería**

ESCUELA DE TECNOLOGÍA MÉDICA

Primer Año
Terapia de Lenguaje
Terapia Ocupacional

Segundo Año
Terapia de Lenguaje
Terapia Ocupacional

Tercer Año
Pedagogía Terapéutica
Optometría
Terapia Física

Cuarto Año
Imagenología
Terapia Física

AUTORIDADES DE LA UNIVERSIDAD DE GUAYAQUIL

Dr. Carlos Cedeño Navarrete
Rector
Ab. Oswaldo Pacheco Gil
Vicerrector General
Dr. José Apolo Pineda
Vicerrector Académico
Dr. César Romero Villagrán
Vicerrector Administrativo

AUTORIDADES DE LA FACULTAD DE CIENCIAS MÉDICAS

Dr. Carlos Gómez Amoretti
Decano
Dr. Walter Salgado Salguero
Subdecano
Dr. César Cabezas Tamayo
Fiscal

COMITÉ ADMINSTRATIVO

Dr. Francisco A. Tama Viteri
Director / Editor

COMITÉ EDITORIAL NACIONAL

Dr. Walter Salgado Salguero
Subdecano Facultad de Ciencias Medicas
Dr. Wagner Ponce Cañarte
Docente Facultad de Medicina - UG
Dr. Julio Campos Saltos
Especialista en Cirugía General
Dispensario Sur Valdivia - IESS
Dr. Marcelo Lazo Salazar
Docente Facultad de Medicina - UG
Dr. Ramón Lazo Salazar MSc.
Docente Facultad de Medicina - UG
Dr. Christian Esparza Jurado
Hospital Docente Policía N. R. Gquil No. 2
Dr. Manuel Palacios Chacón
Docente Facultad de Medicina - UG

COMITÉ DE CONSULTORES O DE ARBITRAJE

Dr. Ricardo Lama Ollague
Director Médico Laboratorios ABBOTT
Especialista en Medicina Interna
Dr. Rommel Ramirez Massuh
Especialista en Gineco-obstetricia
Dr. Vicente Sánchez Crespo
Especialista en Cardiología
Dr. Arturo Maya Montero
Especialista en Traumatología
Dr. Mario Moreno Álvarez
Especialista en Reumatología
Dr. Francisco Medina Chiriboga
Especialista en Dermatología
Dra. Gilda Zurita Salazar
Especialista en Dermatología
Dr. Napoleón Molina Adum
Especialista en Medicina Interna
Dr. Mario Leone Pignataro
Especialista en Cirugía Oncológica
Ing.Qco.Mariano Montaño Armijos
Instituto de Ciencias Químicas (ESPOL)
Ing.Qco.Guillermo Pincay Romero
Ex-Profesor de la Facultad de Ciencias Químicas de la UG

COMITÉ EDITORIAL INTERNACIONAL

Dr. Christian Cabarcas **(Colombia)**
Dr. Yasuji Amano, PhD **(Japón)**
Dr. Andrés Moral Grunauer **(EEUU)**
Dr. Hernán Roweinztein **(Argentina)**
Dr. Aldo Vera-Calzaretta **(Chile)**

TRADUCCION AL INGLES

Violeta Sánchez

DISEÑO Y DIAGRAMACIÓN

Elizabeth D. Canelos Quimis

IMPRESIÓN

Editorial de la Universidad de Guayaquil
Av. Kennedy s/n y Av. Delta.
(593 04) 2 390941

LA REVISTA

La REVISTA de la Facultad de Ciencias Médicas de la Universidad de Guayaquil, es una publicación académico-científica, de circulación trimestral, fundada en el 2009. Esta REVISTA es producida por los profesionales del Subdecanato de la Facultad de Ciencias Médicas de la Universidad de Guayaquil – Ecuador.

Su propósito es presentar a la comunidad universitaria las investigaciones realizadas por los docentes de las Escuelas de Medicina, Enfermería, Tecnología Médica, Obstetricia y de Postgrado, las actividades académicas que realiza la Facultad de Ciencias Médicas.

Ademas está dirigida a la comunidad educativa nacional e internacional. Las ideas emitidas en los artículos son responsabilidad de sus autores. Se permite su reproducción si se cita la fuente.

La REVISTA de la Facultad de Ciencias Médicas de la Universidad de Guayaquil, se encuentra indexada en Latindex, Sistema Integral en Línea para Revistas de América Latina, el Caribe, España y Portugal. La REVISTA puede ser consultada en línea en (http://www.ug.edu.ec/ccmedicas/Pagina/Revistafcm.aspx.

Revista
UG
FACULTAD DE CIENCIAS MÉDICAS

PRESENTACIÓN

La Facultad de Ciencias Médicas a través de la comisión de evaluacion presenta el proyecto de autoevaluación de las carreras, con fines de acreditación.

Para verificar la calidad de los procesos de las carreras, que oferta la Facultad de Ciencias Médicas con los requisitos exigidos por el Consejo de Evaluación, Acreditación y Aseguramiento de la Calidad de la Educación Superior, CEAACES.

OBJETIVOS DEL PROYÉCTO DE AUTOEVALUACIÓN

- Diagnosticar el estado actual de las carreras y programas de la Facultad de Ciencias Médicas.
- Generar procesos permanentes de mejoramiento de la calidad académica y de gestión.
- Cumplir con el proceso de rendición social de cuentas, de cada carrera ante la colectividad y el estado.
- Validar la calidad de la oferta académica de las carreras de la Facultad de Ciencias Médicas.
- Servir de estímulo para estudiantes, egresados, graduados, docentes, trabajadores administrativos y de servicio y las autoridades de las carreras acreditadas.

MARCO LEGAL CONSTIUCIONAL

La Disposición Transitoria Vigésima en el párrafo tercero expresa lo siguiente: "... En el plazo de cinco años a partir de la entrada en vigencia de esta Constitución, todas las instituciones de educación superior; así como sus carreras, programas y posgrados deberán ser evaluados y acreditados conforme a la ley. En caso de no superar la evaluación y acreditación, quedarán fuera del sistema de educación superior."

LOES Art. 94.- Evaluación de la calidad.- "La Evaluación de la Calidad es el proceso para determinar las condiciones de la institución, carrera o programa académico, mediante la recopilación sistemática de datos cuantitativos y cualitativos que permitan emitir un juicio o diagnóstico, analizando sus componentes, funciones, procesos, a fin de que sus resultados sirvan para reformar y mejorar el programa de estudios carrera o institución."

LOES Art. 95.- La Acreditación.- "La Acreditación es una validación de vigencia quinquenal realizada por el Consejo de Evaluación, Acreditación y Aseguramiento de la Calidad de la Educación Superior, para certificar la calidad de las instituciones de educación superior, de una carrera o programa educativo, sobre la base de una evaluación previa.

Editorial
Leading Article

Obesidad en niños y adolescentes ecuatorianos. Un llamado de atención al Ministerio de Salud Pública del Ecuador (MSPE).
Obesity in children and adolescents ecuadorians. Called attention to the Ministry of Health of Ecuador (MSPE). 6
Dr. Tama Viteri F.A.

Artículos Originales
Original Items

El síndrome de Bleuler: Una nueva interpretación sobre la esquizofrenia y el autismo.
The síndrome of Bleuler: A new interpretation of schizophrenia and autism. 8
Dra. Juaníco Martínez S.
Dr. Silva Bustillos R.

Artículos de Revisión
Review Articles

Neurofibromatosis tipo I (Enfermedad de Von Recklinghausen) Revisión de la literatura. Presentación de casos.
Neurofibromatosis type I (Von Recklinghausen's desease) Literature review of the presentation cases. 15
Dr. Tama Viteri F.A

Signos cutáneos y manifestaciones sistémicas de las neoplasias malignas ocultas. Parte I
Cutaneous signs and systemic manifestations of the malignant neoplasms hidden. Part I 37
Dr. Medina Chiriboga F.

Reporte de Casos
Report of Cases

Hematoma subcapsular hepático roto como complicación de colecistectomia laparoscópica.
Hepatic subcapsular hematoma broken as a complication of laparoscopic cholecystectomy. 48
Dr. Bohorquez Cotto A.
Dra. Rodriguez Mendoza R.
Dr. Betancourt Jimenez F.
Dr. Betancourt Bohorquez F.

Cáncer testicular del seno endodérmico.
Testicular cancer of the endodermal sinus. 52
Dr. González Sánchez P.
Dra. Rodríguez Matías V.
Dr. Rodríguez Matias J.L

Rotura diafragmática post-traumática y reparación con parche de pericardio bovino tratado previamente con glutaraldehído. Reporte de un caso y revisión de la literatura.
Diaphragmatic rupture post-traumatic and repair with bovine pericardial patch previously treated with glutaraldehyde. A case report and review of the literature. 56
Dr. Barba Pacheco J.
Dr. Benítez Pozo C.
Dr. Estevez Muñoz C.

Actualidad Farmacológica
Current Pharmaceutical

Coenzima Q10
Coenzyma Q10 62
Dr. Marcelo Lazo Salazar

Artículos Históricos y Filosóficos
Historical Articles and Philosophy

Mateo Seoane gran médico higienista.
Mateo Seoane hygienist great physician. 65
Dr. Cordero Aroca A. MSc, FACS

Foto Médica
Medical Photo

Auto agresión con fines suicidas.
Auto assault purposes suicide. 71

Breves del Mundo de la Medicina
Brief the world of the Medicine

Depresión y comida "chatarra".
Depression and junk food. 73
Public Health Nutrition:

Normas de Publicación
Standards of publication 74

OBESIDAD EN NIÑOS Y ADOLESCENTES ECUATORIANOS

Un llamado de atención al Ministerio de Salud Pública del Ecuador (MSPE)

Tama Viteri Francisco A.
Director / Editor

l Docente de la Universidad de Guayaquil - Facultad de Ciencias Médicas
a Médico Internista

La obesidad infantil, constituye un problema creciente de salud pública a nivel mundial, producto de cambios en el estilo de vida que han modificado los hábitos alimentarios, con un consecuente aumento en el consumo de calorías y grasas y una disminución en la actividad física. El sobrepeso en niños y adolescentes, se asocia a alteraciones metabólicas (dislipidemias, intolerancia a la glucosa, hiperinsulinemia, diabetes e hipertensión arterial), transformándose en un factor de riesgo importante de morbimortalidad por enfermedad cardiovascular prematura en la vida de estos grupos etarios cuando lleguen a la edad adulta.

La relación entre obesidad y mortalidad (especialmente referida a cardiopatía isquémica), se vincula principalmente con alguna de sus formas, en particular la obesidad abdominal.

La obesidad abdominal en la infancia y adolescencia constituye un factor de riesgo que condiciona tempranamente hiperinsulinemia, factor clave en el desarrollo del síndrome metabólico (SM). No se trata de una única enfermedad sino de una asociación de problemas de salud que pueden aparecer de forma simultánea o secuencial en un mismo individuo, causado por la combinación de factores genéticos y ambientales, asociados al estilo de vida en los que la resistencia a la insulina, se considera el componente patogénico fundamental. Su presencia se relaciona con un incremento significativo de riesgo de diabetes mellitus, enfermedad coronaria y enfermedad cerebro vascular, con disminución en la supervivencia por el incremento de la mortalidad cardiovascular.

No solo en el mundo entero, sino en todos los países de la región (increíblemente, en el nuestro no!) se observa la creciente preocupación por estudiar los factores de riesgo asociados al SM en niños y adolescentes. Los médicos pediátras de Atención Primaria que laboran para el Ministerio de Salud Pública del Ecuador (MSPE), valoran equivocadamente a niños y adolescentes obesos como simples obesos, sin mediar ningún criterio para abordarlos como portadores del SM, o de sus componentes tempranos, sesgando obviamente el alto riesgo cardiovascular de estos niños, este enfoque lleva a tomar medidas de intervención igualmente equivocadas.

La prevalencia de la obesidad infantil ha aumentado de forma tan considerable que se habla ya de una auténtica pandemia, constituyendo sin duda uno de los problemas prioritarios de salud pública, y que nuestro país no debe ser ajeno a esta realidad socio epidemiológica, que demanda modificar los estilos de vida, no sólo del niño y de su entorno familiar, sino de todo el conjunto de la estructura social, y al cual las Administraciones públicas y autoridades sanitarias comiencen a aceptar de que el problema existe, y de no enfrentárselo agresivamente, esa gran población serán sin duda alguna los diabéticos, hipertensos y dislipidémicos del futuro, como es lógico pensar, en los próximos años la expectativa de vida de los ecuatorianos se verá significativamente reducida.

Aún es escasa, si es que no existe, la información sobre la Prevalencia de SM en niños ecuatorianos. Sin embargo, existe ya el interés por algunos médicos de enfrentar este problema.

Se sabe que la obesidad infantil de acuerdo a una encuesta realizada por la Sociedad Ecuatoriana de Ciencias de la Alimentación (SECIAM), denuncio en el año 2009 que un 22,2% de la población entre 15 y 18 años de edad sufren de obesidad. El 14% de niños entre 6 y 8 años presentan sobrepeso (5,2%) u obesidad (8,7%). Escolares de escuelas privadas presentan irónicamente mayor porcentaje de obesidad (31,4%), en relación a los escolares de las escuelas públicas (10,4%). Concluyen la SECIAM de que el o los factores que contribuyen a este incremento de peso en nuestra niñez, en parte podría ser a los malos hábitos que desde casa se les enseña a los niños, sin embargo, la despiadada estrategia de mercadeo por parte de la industria que elabora alimentos de consumo masivo y sin ningún componente nutritivo (comida chatarra), orienta a la madre y ésta al niño a consumir esos productos. Lo anterior queda sustentado en una investigación realizada en el 2001, en la que se determinó que el 30% de los estudiantes se alimentan (lunch) de enfundados o frituras (snack). SECIAM ha alertado del aumento de casos de obesidad en edad infantil y juvenil, asegurando que más del 80% de los jóvenes que son obesos lo seguirán siendo de por vida.

Es reconfortante que la nueva Ley de In, impone la restricción de este tipo de propaganda engañosa de las empresas que elaboran alimentos rápidos, de alta fritura, y que desde ningún punto de vista son nutritivos. Estas empresas se lucran de los ecuatorianos, y que, precisamente la población más expuesta son nuestros niños y adolescentes. En parte esta actitud gubernamental, contribuirá a una reeducación de malos hábitos alimenticios.

Como muestra, la Tasa de diabetes en niños ecuatorianos entre 5 y 9 años se vio incrementada de 6.57, en el 2102, en relación al 2011, con una tasa de 4.25, según declaraciones del propio MSPE.

Con estos antecedentes, se espera también un aumento de la presión arterial pediátrica que conlleva la obesidad. Lamentablemente no se emiten recomendaciones peor medidas de intervención, ante la proliferación de enfermedades, hasta ahora asociadas a la edad adulta, en pacientes cada vez más jóvenes.

La obesidad es un estado de malnutrición, y la presencia de ésta en estratos bajos es una paradoja. Los niños de hoy son los adultos del mañana. No cabe duda de que algo estamos haciendo mal. Nuestro genotipo, concebido para que nos adaptemos a períodos de carencia de nutrientes, no ha desarrollado mecanismos compensadores ante la abundancia; consecuentemente, las tasas de prevalencia de sobrepeso y obesidad aumentan de forma considerable.

Tratar la obesidad en nuestros niños es llegar tarde: el porcentaje de fracasos y recaídas es elevado. Prevenir la obesidad es una tarea ardua que implica modificar hábitos alimentarios y estilos de vida del conjunto de la sociedad y que compete no sólo a médicos y nutricionistas, sino en la que otros estamentos del gobierno, en este caso, el MSPE, debe ya de aplicar Programas de Detección, Manejo y Prevención del SM en nuestros niños, programas encaminados a mitigar en algo este mal. Igualmente otras instancias sociales y educadores deben estar comprometidos.

Sería una paradoja que, cuando hemos obtenido un mayor grado de desarrollo económico y social (según declaraciones del propio gobierno), nuestro legado a los adultos del mañana (niños y adolescentes de hoy) consistiese, entre otras cosas, en una mayor tasa de sobrepeso y obesidad, con el correspondiente grado de morbilidad, mortalidad y disminución en la esperanza de vida que implican. Paradoja que, por desgracia, se está cumpliendo en el momento actual y que no lleva visos de corregirse.

Por último, estas enfermedades aumentan el riesgo cardiovascular, alteran la calidad de vida e incrementan el gasto sanitario. Su alta prevalencia demuestra la indiferencia del Estado hacia su pueblo.

Es necesario un llamado de atención!

Correspondencia
Dr. Francisco Tama Viteri
Correo: ftamav@hotmail.com
Teléfono: 0980199267
Guayaquil - Ecuador

El Síndrome de Bleuler:
Una nueva interpretación sobre la esquizofrenia y el autismo

Juanico Martínez Sofía[1,a] **Silva Bustillos Ricardo**[2,b]

Recibido 1 de Mayo y Aceptado el 17 de Mayo del 2013

[1] Instituto Montenegro para la Investigación del Autismo y de las Ciencias de la Salud Aplicadas a la Cognición. Directora de Investigación y Docencia
[2] Universidad Simón Bolívar - Dpto. de Procesos Biológicos, Sección de Biofísica y Bioingeniería
[a] Doctora
[b] Ph.D

RESUMEN

El presente artículo ofrece los resultados obtenidos durante seis años de investigación sobre dos casos de esquizofrenia y ocho de autismo, en personas de ambos géneros con edades comprendidas entre 37 a 59 años.

El estudio se efectuó en base al rescate de los postulados originales de la esquizofrenia y autismo de Paul Eugene Bleuler. Las pruebas realizadas evidenciaron la relación biológica versus brote psicótico; se demostró la etiología biológica de la entidad; se probó la vigencia de los síntomas originales de Bleuler (Fundamentales y Accesorios); se detectaron tres nuevos síntomas Fundamentales, y se validó el Protocolo Montenegro como método de recuperación para adultos. Durante el lapso en que la clínica se prolongó, se recolectó evidencia suficiente para proponer un nuevo modelo denominado el Síndrome de Bleuler (SB), en el que se agrupan todas aquellas entidades con alteración del proceso psíquico sin presencia de deterioro cerebral.

Palabras Clave:
Esquizofrenia, Autismo, Síndrome de Bleuler, Trastorno Biocognitivo.

ABSTRACT

This article presents the results obtained during six years of research on two cases of schizophrenia and eight of autism in people of both sexes aged 37-59 years.

The study was conducted based on the rescue of the original tenets of Paul Eugene Bleuler´s schizophrenia and autism. Tests demonstrated the biological etiology of the entity. We tested the effect of the original symptoms Bleuler (Fundamental & Accessories), detected three new fundamental symptoms and validated the Montenegro Protocol for adult recovery. During the period of the study, we collected enough evidence to propose an alternative definition, the Bleuler Syndrome (SB) that groups all of those entities with cognitive disorders but without mental retardation.

Keywords:
Schizophrenia, Autism, Bleuler Síndrome, Biocognitive Disorder.

INTRODUCCIÓN

La esquizofrenia y el autismo fueron dos neologismos creados en 1911 por el psiquiatra suizo Paul Eugene Bleuler. La esquizofrenia, fue presentada por Bleuler como una división/escisión de los procesos psíquicos; como un evento en el cual la formación de ideas quedaba detenida, es decir: una patología que, como característica fundamental, se encontraba exenta de deterioro mental, siendo el autismo un síntoma fundamental de la esquizofrenia1.

Con la Esquizofrenia, Bleuler rompe con la clasificación diagnóstica vigente para la época (la "Demencia Precoz" de Emil Kraepelin) al poder demostrar, inequívocamente, que no todas las personas con conductas alienadas debían ser consideradas como dementes, con lo cual la historia da inicio a la recuperación masiva de miles de individuos que por primera vez tendrían la oportunidad de optar por un tratamiento adecuado a su verdadera condición[1,2].

Sin embargo, ni los magníficos hallazgos realizados por Bleuler, ni el avance tecnológico experimentado por la ciencia, pudieron impedir que la esquizofrenia y el autismo entraran al siglo XXI en el marco de los trastornos menos conocidos de la clínica contemporánea.

Por ello, y debido a que las actuales descripciones de la esquizofrenia y autismo no ayudaron al equipo que condujo esta investigación a comprender la patogénesis de las referidas entidades, con la presente clínica se dio inicio al estudio y validación de la posible vigencia de los postulados originales de la esquizofrenia y autismo de Paul Eugene Bleuler a la luz de las nuevas tecnologías (tomografías, endoscopias, exámenes biológicos

de alta complejidad, intervención médica y nutricional-otras-); para lo cual también se crearon instrumentos de diagnóstico y métodos de recuperación diseñados especialmente para cubrir necesidades en personas adultas afectadas por dichas patologías.

ANTECEDENTES HISTÓRICOS

Existen al respecto de la esquizofrenia y el autismo, tres errores de diferenciación y una circunstancia histórica que hacen que en la actualidad la esquizofrenia y el autismo sea considerado por muchos como un autentico misterio.

La circunstancia histórica se refiere al hecho de que los hallazgos de Bleuler -escritos originalmente en alemán- sólo fueron traducidos al inglés cincuenta años después de su publicación[3]. Es decir, no eran conocidos por la psiquiatría estadounidense -que luego de la segunda guerra mundial- ostentaría el monopolio en el área sustituyendo la hegemonía que hasta entonces había descansado en la escuela alemana y francesa de psiquiatría[4].

El hecho de que gran parte del legado alemán fuera desconocido por tantas décadas, creó una brecha en el conocimiento colectivo que propició tres errores de diferenciación diagnóstica que hoy hacen que la esquizofrenia y el autismo sean tan difíciles describir.

El primero: se sucede en 1945, cuando Leo kanner utiliza el término autismo para intitular un nuevo síndrome cuando el vocablo ya daba nombre a uno de los síntomas de la esquizofrenia de Bleuler; a partir de entonces hubo un síntoma y un síndrome llamados autismo[5].

El segundo: cuando Kurt Schneider invierte al jerarquía de los síntomas Fundamentales y Accesorios de la Esquizofrenia de Bleuler, llamando a la nueva teoría del mismo modo, es decir: esquizofrenia; esto hizo que desde ese momento existieran dos síndromes de patogénesis distintas pero con la misma definición[6].

El tercero: en 1981 cuando Lorna Wing da a conocer los hallazgos del psiquiatra austriaco Hans Asperger; asociando, insospechadamente, el autismo con el retardo mental y otras enfermedades degenerativas[7], (cuando el autismo como síntoma de la esquizofrenia nació libre de desintegración). Con relación a Asperger es de notar que el trabajo de este investigador (más de 40 años de éxitos irrefutables) tuvo el mismo destino que los postulados de Bleuler, es decir: no fue traducido al inglés sino 37 años después de su publicación[8,9].

Luego de conocida la obra de Bleuler, se producen nuevas y muy combinadas interpretaciones de la esquizofrenia y el autismo -pero como las anteriores- basadas en la observación de las características de la conducta, es decir: las hipótesis carecían de todo método clínico (exámenes de laboratorio, resonancias magnéticas, intervenciones nutricionales o médicas comparadas, pruebas de placebo o estudios psicométricos) a través del cual pudiera probarse la existencia de un nuevo Diagnóstico Diferencial confiable; lo anteriormente descrito, devela las razones por las cuales en la actualidad la CIE-10 y el DSM-V contienen tantas variedades de autismo y esquizofrenia -con o sin condición desintegrativa[10,11].

PARTICIPANTES

La edad promedio de los participantes del estudio fue de: 45,9 ± 7,89 años.
Antes de que los participantes con autismo obtuvieran una opinión definitiva, ocho 8 (los autistas) recibieron dictámenes médicos como: Bipolaridad, Trastorno Obsesivo-Compulsivo, Personalidad Límite, Síndrome de Personalidad Dependiente y Epilepsia (dos autistas convulsionaban en eventos muy parecidos a los espasmos que produce la referida enfermedad); en cambio, las personas con esquizofrenia fueron diagnosticadas como tales en la primera exploración[12].

MÉTODOS

Las intervenciones adoptadas en el desarrollo de las diferentes líneas de investigación fueron ejecutadas bajo estrictos protocolos bioéticos. El equipo multidisciplinario estuvo compuesto por un médico internista, un psicólogo, un inmunólogo, un endocrinólogo, un neurólogo, un gastroenterólogo, un biomédico, un especialista en Biociencias Integradas; todos dirigidos por una investigadora del Instituto Montenegro. Así mismo, cada uno de los procedimientos se ejecutó con el consentimiento pleno de los participantes y bajo los parámetros de confidencialidad y resguardo de identidad requeridos[12].

Selección de los participantes.

Los criterios de elección para la conformación del grupo de control fueron: el diagnóstico previo, la edad cronológica y la falta de tratamiento formal.
La referida selección se realizó en base a un conjunto de casos conocidos por el Instituto Montenegro para la Investigación del Autismo y de las Ciencias de la Salud Aplicadas a la Cognición, y del Laboratorio de Biociencias Integradas "Prof. Luis Lara Estrella" de Universidad Simón Bolívar, ambas instituciones en la ciudad de Caracas, República Bolivariana de Venezuela[12].

Diagnóstico de los participantes

El diagnóstico se realizó en base a la Entrevista Diagnóstica de Autismo Revisada (ADI-R)[13], y al Sistema Diagnóstico de Observación del Autismo (ADOS)[14] para el descarte del autismo; y, en el caso de la esquizofrenia, en la Escala de Síndromes Positivo y Negativo (PANSS)[15].

Métodos: Aspecto biológico

Las pruebas biológicas requeridas para la clínica en cuestión fueron ordenadas a laboratorios especializados de alta complejidad[16], El descarte de daño cerebral y otros pormenores en el ámbito cognitivo fueron determinados por Tomografía; y el estado del sistema digestivo -que para este estudio es considerado concomitante a la cognición- por endoscopia alta y baja[12].

Métodos: Aspecto psicológico

El estudio se efectuó en base a la aplicación del Protocolo Montenegro un método de recuperación para adultos diseñado especialmente para controlar todos aquellos síntomas -de origen tanto psicológico como biológico- circunscritos a las entidades esquizofrenia y autismo (y otras con sintomatología autística sin presencia de demencia). El Protocolo Montenegro fundamenta su doctrina en en la Biomedicina; la Psicología Humanista y en la Neuro Nutrición.

De igual modo, se obtuvo información primordial de los participantes a través de tres encuentros semanales en los que se evaluó el ámbito nuclear y social de los mismos; para ello se aplicó la observación empírica y registro de las rutinas diarias y comportamiento bajo modelos clásicos de estudio. A lo largo de este lapso, se efectuaron entrevistas informales a personas de alta vinculación personal, tales como familiares, amigos o antiguos compañeros de trabajo de los participantes.

TRATAMIENTO

Descripción del aspecto orgánico y biológico de los diez casos estudiados, antes de comenzar la clínica—
En todos los casos: sin daños aparentes en el Sistema Nervioso Central. Sin problemas de motricidad gruesa. Deficiencias severas en IgA e IgG. Alta concentración de Péptidos de Gluten y Caseína. Trastorno severo de los Ácidos Orgánicos. Deficiencias del grupo de las vitaminas y minerales B, C, Zinc, Cobre y Magnesio. Deficiencias enzimáticas relacionadas con el metabolismo de los alimentos. Alteración del pH intestinal con presencia de disbiosis y candidiasis[12].

En todos los casos: intolerancia a lácteos, caseína, gluten, cítricos, colorantes y conservantes. Contaminación de Metales pesados como: mercurio, plomo, aluminio, cadmino. Alta sensibilidad a la humedad, polvo, perfumes, soluciones o disolventes. Intolerancia al calzado o ropa fabricados con material sintético. Hipersensibilidad de los sentidos[12].

Siete pacientes con intestino permeable (SB1, SB2, SB4, SB6, SB8, SB9, SB10). Tres pacientes con colon irritable. (SB3, SB5, SB7). Dos pacientes con: Helicobacter Pilory (SB7, SB9)[12].

Cinco pacientes con estreñimiento crónico (SB1, SB3, SB4, SB6, SB7). Cinco pacientes con cólicos emocionales (SB2, SB5, SB8, SB9, SB10)[12].

Descripción del aspecto psicológico de los diez casos estudiados, antes comenzar la clínica
Todos los participantes poseían niveles de lectura, escritura y comprensión aceptables.

Presencia de dislexia y discalcuria de leve a moderada en todos los casos. Sobresalía, como característica inherente en algunos de los participantes, la claridad de pensamiento y solvencia en el discurso exhibida al estar éstos en equilibrio emocional[12].

Presencia de alteraciones del sueño; en cinco pacientes menos de 5 horas de sueños (SB1, SB6, SB7, SB8, SB10). En tres pacientes menos de 8 horas de sueño (SB2, SB4, SB5). En dos pacientes necesidad de dormir más de 10 horas (SB3, SB9)[12].

Durante el proceso todos los participantes presentaron los Síntomas Fundamentales (permanentes) y Accesorios (aleatorios) descritos por Bleuler, es decir: Síntomas Fundamentales: Las Asociaciones Laxas o Perturbadas del Pensamiento. La Afectividad Aplanada. La Ambivalencia y el Autismo. Síntomas Accesorios: Los Errores Sensoriales. Las Ideas Delirantes. Las Alucinaciones. Los Trastornos Funcionales de la Memoria. Los Síntomas Catatónicos, y Las Peculiaridades del Lenguaje Hablado y Escrito[1].

Intervención biomédica de los diez casos estudiados

Se aborda terapia biomédica consistente en cambio de dieta, inclusión de nutrientes, probióticos y medicamentos a fin de atender deficiencias inmunológicas, afectaciones del sueño, del metabolismo de los alimentos, y diferentes patologías del tracto digestivo presentes en los participantes.

En todos los pacientes: se administra: dieta libre de gluten y caseína, aditivos, azúcar, alimentos alergenos o enlatados. Administración de 10 ml. 3 veces al día de nutrientes para el sistema inmunológico (Super Nutella de la casa Kirman).

15 gm 2 veces al día de complejos nutricionales (Kenyan y Ego Frutas de la casa Omnilife). 15 gm 2 veces al día de complejo proteínico (Power Maker de la casa Omnilife). 6 cápsulas diarias de probióticos (Multiflora Espectrum, Bifico Complex de la casa Kirman). 4 cápsulas diarias de antimicóticos (Candex y MMS- 1 de la casa Pure Essense Labs). Todos los participantes fueron sometidos a un tratamiento de quelación por presencia de metales pesados por medio de sueros de oxígeno, vitaminas y aminoácidos); una aplicación semanal[12].

Todos los pacientes fueron sometidos a tratamiento alópata para Intestino Permeable, Colon Irritable y Helicobacter Pylori. (Quercetina 500mg. L-glutamina 250 mg. Diciclomina 20 mg. Levofloxacina 500 mg.)[12].
Todos los pacientes recibieron la administración de psicofármaco para controlar estados de hiperactividad por procesos de quelación y otros (½ tableta de Lexotanil de 3 mg. de la casa Roche; con el desayuno y con la cena)[12].

Intervención psicológica de los diez casos estudiados

Se da inicio a todos los procedimientos contenidos en los Estadios y Períodos de Montenegro, contenidos en el Protocolo Montenegro[12].

RESULTADOS

Los resultados de las intervenciones orgánica y biomédica sobre los casos estudiados muestran una restablecimiento sostenido desde la tercera semana: mejora de las funciones gastrointestinales sin presencia de hinchazón abdominal, somnolencia o pérdida de la cognición; mejora de la sensibilidad al frío; estabilización del sueño a un promedio de 6 a 7 horas; leve mejoría de la tolerancia al polvo, contaminación sónica o visual; mejora de la fortaleza física; pérdida de peso con un promedio de 10 k. por participante; desaparición permanente de alergias y lesiones cutáneas; mejora de la alteración del sistema propioceptor.

A partir del octavo mes las funciones orgánicas se habían estabilizado para continuar en franca mejoría, resultando evidente el impacto positivo de la referida intervención sobre la conducta y la cognición de los diez participantes.

Resultados Prueba de Control Negativo

Luego de trece meses de tratamiento, se efectuó una prueba que tuvo como propósito averiguar el impacto de la alimentación en la conducta, particularmente luego de los participantes hubieran alcanzado niveles de seguridad y equilibrio desconocidos hasta ese momento.

La prueba consistía en que, durante dos meses, los participantes adoptaran los hábitos alimenticios anteriores al tratamiento; ensayo en el que también quedó suprimido el consumo de nutrientes, encimas y probióticos Los resultados de las tres intervenciones realizadas mostraron que en pocos días comenzaron a manifestarse en los participantes un conjunto de conductas erráticas y brotes psicóticos. Dichas conductas impidieron que ninguna de las tentativas sobrepasara el lapso de treinta días.

Resultados psicológicos de los diez casos estudiados

Aunque la mejoría se evidencia en las tres primeras sesiones, los beneficios son progresivos. En doce meses de terapia psicológica todos los participantes: recatan su identidad familiar sintiéndose por primera vez parte de un núcleo social; manifiestan de manera novedosa muestras de afecto libre y deseado (con contacto físico) a familiares y amigos; es controlada la necesidad de encerramiento (se aíslan sólo puntualmente y en control); las compulsiones y la ambivalencia desaparecen, lo que crea en ellos un tipo de equilibrio hasta el momento desconocido; logran controlar sus emociones (tanto positivas como negativas); la escucha de voces desaparece (paulatinamente en 8 meses); pueden interpretar mejor el funcionamiento del mundo y sus normas; la cognición mejora, se concentran y realizan trabajos intelectuales sin esfuerzo mental por primera vez; mejoran socialmente son agradables y disfrutan de la compañía de las personas de su elección; logran desarrollar sus ideas coherentemente y sienten aceptación social por primera vez; detectan y comienzan a desarrollarse en su Área Tipo[17], sintiendo pasión y disfrute por lo que hacen; establecen metas para el futuro con felicidad y alegría de vivir, todo lo cual les otorga niveles de seguridad en sí mismos sólidos y duraderos que experimentan por primera vez en la vida.

Hallazgos

Durante el desarrollo de la terapia, se advierte la presencia tres nuevos síntomas fundamentales a los que los autores da en llamar: La Emocionalidad Alterada, El Trastorno Obsesivo-compulsivo y La Inteligencia Autística.

De este modo los síntomas que son tratados en cada uno de los participantes en el grupo son: Las Asociaciones Laxas o Perturbadas del Pensamiento, La Afectividad Aplanada, La Ambivalencia, El Autismo, La Emocionalidad Alterada, El Trastorno Obsesivo-Compulsivo, La Inteligencia Autística[14].

Resultados Generales

Para valorar el grado de mejoría de los participantes,

se construyó un instrumento con ocho criterios (Cognición, Adaptación, Sociabilidad, Conducta, Desarrollo Motor, Condición Biológica, Sistema Propioceptor y Aspecto Físico), a los que asignó una puntuación por nivel (1 a 5 puntos), que fue aplicado tanto al principio como al final de la terapia.

Para realizar las comparaciones pertinentes se empleó la regla de chí cuadrado. El nivel de significancia fue del 0,05, lo que evidencia que los cambios en la condición orgánico-biológica (P=0,03) y el sistema propioceptor (P=0,02) son estadísticamente significativos, (Figura 1).

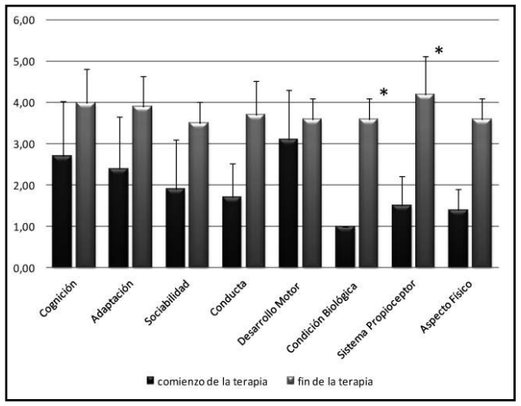

***Figura 1**. Estudio comparativo del estado integral de los participantes antes y después de la aplicación del Protocolo Montenegro.*

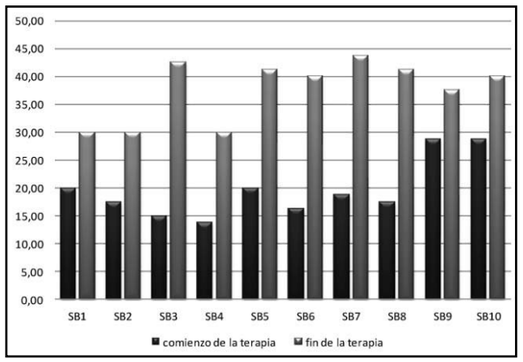

***Figura 2.** Evaluación porcentual del estado integral biocognitivo de los participantes antes y después de la aplicación del Protocolo Montenegro.*

La figura 2, muestra la evolución de los participantes antes y después de la aplicación del Protocolo Montenegro. Dicho resultado se obtuvo sumando los valores de los criterios para cada participante y trasladándolos a una escala porcentual, lo que permitió construir una imagen del estado bio-cognitivo de las personas en grupo de control antes y después de la terapia.

DISCUSIÓN

El presente estudio evidencia que para la restitución de los estados emocionales y cognitivos alterados, el tratamiento de las afecciones orgánicas y biológicas presentes en los afectados -pero muy especialmente las digestivas- es fundamental.

Al respecto, los tres ensayos en los que diez personas en grupo de control, volvieron a los hábitos alimenticios anteriores a la terapia, mostraron la relación biología/brote psicótico; así como que la etiología de la referida entidad parte de un daño orgánico o de una afectación biológica.

No obstante, es importante acotar, que lo anterior no niega en modo alguno, la necesidad de administrar psicofármacos en aquellos casos en los que se hiciere necesario.

Con relación al aspecto psicológico de la terapia, resulta primordial señalar que los resultados positivos obtenidos durante la aplicación del Protocolo Montenegro, deben ser atribuidos al rescate de los postulados de Bleuler, considerando el autismo como un síntoma de una entidad nosológica mayor; y manteniendo intacta la premisa de que los actuales esquizofrénicos y autistas -tal como lo asegurara Bleuler- no poseen condición desintegrativa mental.

Igualmente y dentro de este mismo contexto, el descubrimiento de tres síntomas fundamentales (La Emocionalidad Alterada, El Trastorno Obsesivo-compulsivo y La Inteligencia Autística), operando con la misma intensidad que los cuatro síntomas originales de Bleuler, sugieren un nuevo Diagnostico Diferencial que los autores propone en llamar: El Síndrome de Bleuler.

El Síndrome de Bleuler que podrá ser abreviado con las siglas SB- es una esquizofrenia en su acepción más pura, es decir, un evento clínico exento de deterioro mental en el cual la fragmentación de las asociaciones mentales imposibilita la adecuada correspondencia entre el proceso de formación de ideas, la expresión de las emociones y la adecuada interrelación del afectado con el entorno; eventualidad que deviene en la conducta irregular, alienada o disruptiva. No obstante, en aras de contribuir al orden, pues como en la actualidad la esquizofrenia es considerada una enfermedad de características propias, el Síndrome de Bleuler será entendido como un Trastorno Biocognitivo.

El Trastorno Biocognitivo, es un neologismo creado especialmente para preservar el sentido Bleuleriano de la esquizofrenia, e identifica a toda entidad con alteración del proceso psíquico, sin presencia de deterioro cerebral.

El Síndrome de Bleuler, es una entidad comprendida por tres factores principales: biológico, orgánico y psicológico, los cuales pueden confluir conjunta o separadamente caracterizándose por afectar, en sus efectos secundarios, el metabolismo del cerebro y con ello los procesos psíquicos (especialmente los relacionados con la cognición) lo que termina alterando la conducta de la persona que lo padece. A los efectos prácticos la referida definición podrá sintetizarse de la siguiente manera: El SB es una entidad de origen multifactorial, libre de demencia que en sus efectos secundarios afecta la cognición, produciendo en el individuo una conducta alterada.

El SB es una entidad nosológica conformada por un Diagnóstico Diferencial de siete Síntomas Fundamentales: Las Asociaciones Laxas o Perturbadas del Pensamiento. La Afectividad Aplanada. La Emocionalidad Alterada. La Ambivalencia. Trastomo Obsesivo-Compulsivo. La Inteligencia Autística (IA) y el El Autismo.

Según la intensidad del Síntoma Fundamental harán aparición concomitantemente los siguientes Síntomas Accesorios: Las Ideas Delirantes. Las Alucinaciones. Los Errores Sensoriales. Los Trastornos Funcionales de la Memoria. Los Eventos Catatónicos. Las Peculiaridades del Lenguaje Escrito y/o Hablado.

A través de este estudio también pudo corroborarse que ningún área de intervención (clásica o alternativa), puede considerarse per se como un recurso único, y que, el establecimiento de una solución efectiva a favor de esquizofrénicos y autistas (y de otros afectados con patologías relacionadas), pasa, inapelablemente, por un cambio en las formas de abordaje que permita a las diferentes corrientes (científicamente validadas) involucrarse en una gestión multidisciplinaria.

Finalmente, el uso de la nomenclatura Síndrome de Bleuler pretende reconocer, en forma integral, el invaluable legado entregado a la humanidad por el psiquiatra suizo Paul Eugene Bleuler.

CONCLUSIONES

Los resultados de la clínica realizada explican por sí mismos como la confusión que en la actualidad envuelve a la esquizofrenia y al autismo, deviene de de haber separado uno de los síntomas (el autismo) de la entidad nosológica a la que siempre perteneció (la esquizofrenia de Bleuler), diferenciado dichas patologías como entidades nosológicas propias.

Sugiere que existe una vía de tratamiento eficaz para esquizofrénicos y autistas, siempre y cuando el autismo sea considerado un síntoma fundamental del Síndrome de Bleuler (SB) y no un síndrome per se.
Develа que la multietiología del síndrome obliga a la comunidad científica a promover la convivencia y el uso simultaneo de los diferentes métodos disponibles para la consecución del único fin posible: la mejora del afectado.

Sugiere que el Protocolo Montenegro además de ser un instrumento válido para el control de los síntomas inherentes al síndrome; de ayudar a procesar los traumas devenidos de diferentes situaciones (asociados a no a la patología), y de contribuir a modelar ciertas características de la personalidad; también se constituye en un método para que los afectados pueden edificar, paulatinamente, el espacio vital que necesitan para su desenvolvimiento personal y profesional.

AGRADECIMIENTOS

Los autores desean reconocer con gran aprecio el invaluable aporte realizado por los participantes quienes con su colaboración y excelente disposición, contribuyeron a que los resultados de la investigación efectuada llegaran a tener el alcance deseado. Al equipo de profesionales y especialistas que durante años honraron a los autores con su confianza: sinceramente gracias. A la Universidad Simón Bolívar. De la misma manera, los autores agradecen el acompañamiento financiero siempre puntual de diferentes entidades naturales y jurídicas representadas en las siguientes personas: Betty del Valle Potentini Rodríguez. César Alfonso Justo Santibáñez Jesús Alfonso López Durán. Juan Manuel Forero Rodríguez. Jorge Antonio Molina Quevedo. Jorge Mario Correale Pérez. Leandro Javier Nuñez Escobar. Magda del Carmen Rodríguez Ramírez. María Virginia Cumare Rojas. Mariela Josefina Bolívar Ortega. Nancy Maestre de Ordosgoiti y Romer Enrique Hernández Brito; sin cuya financiación a través de los años la clínica pretendida no hubiese sido posible.

BIBLIOGRAFÍA

1. Bleuler, Eugene (1911). Demencia Precoz y el Grupo de las Esquizofrenias. Editorial Horme. Buenos Aires, Argentina; 1960.
2. Kraepelin, E. (1899). Psychiatrie. Ein Lehrbuch für Studierende und Ärtze, 6 ed. Leipzig: J.A. Barth.
3. Rosen John N. Algunas Observaciones Sobre la Concepción de Bleuler de la Demencia Precoz. Reflexiones Sobre Salud Mental. Psicoanálisis Directo. Tratamiento de la Psicosis sin Medicamentos. Articulo nº 9. John N. Rosen, M. D. Biblioteca Nueva. España. 1975. Disponible en: http://www.indepsi.cl/newsletter/News-5/reflexiones-5.htm; revisado en mayo 2011.
4. Wilmanns, K. (1932). Die Schizophrenie. En O. Bunke (Ed.). Handbuch der Geisteskrankheiten, Teil 5, Band 9. Berlín: Springer.
5. Kanner L. Autistic disturbances of affective contact. Nervous Child 1943; 2:217.
6. Schneider Kurt (1950). Psicopatología clínica. Madrid. Editorial Triacastela.
7. Wing, Lorna (1981), El Síndrome de Asperger: un recuento clínico. Medicina Pedagogica.11 p. 115-130.
8. Asperger H. Die "Autistischen Psychopathen" im Kindesalter. Arch Psychiatr Nervenkr. 1944;127:76-136.
9. Asperger H. (1952). Pedagogía Curativa. Capítulo: "Los Psicópatas Autistas" Editorial Luis Miracle. S.A. Barcelona; 1966.
10. CIE-10. http://who.int/es/
11. DSM-V.http://www.dsm5.org/Pages/Default.aspx
12. Juaníco-Martínez., Sofía. (2011). El Síndrome de Bleuler: un nuevo modelo nosológico donde se agrupan las entidades esquizofrenia, autismo y otras patologías asociadas. Archivos Venezolanos de Psiquiatría y Neurología, edición Julio/Diciembre, Vol. 57, Nro.117. 12-21
13. Lord C, Rutter M, Le Couteur A. Autism diagnostic interview-revised: A revised version of a diagnostic interview for caregivers of individuals with possible pervasive developmental disorders. J Autism Dev Disord 1994; 24:659-685.
14. Lord C, Risi S, Lambrecht L, Cook Eh Jr, Leventhal Bl, Dilavore Pc, Pickles A, Rutter M. The Autism diagnostic observation schedule generic: A standard measure of social and communication deficits associated with the spectrum of autism. J Autism Dev Disord 2000; 30:205-223.
15. Kay, S. Fiszbein A. Opler L. The Positive and Negative Syndrome Scale (PANSS) for Schizophrenia. Schizophrenia Bulletin 1987; 13:261-76.
16. The Great Plains Laboratoriy Inc. Disponible en www.greatplainslaboraty.com/; revisado en mayo 2011.
17. Área Tipo: define el ámbito de mayor interés y desempeño en el esquizofrénico y autista, y fundamenta su principios en la Inteligencia Autística propuesta en 1952 por Hans Asperger (9). Juaníco-Martínez., Sofía. (2011). El Síndrome de Bleuler (…). Archivos Venezolanos de Psiquiatría y Neurología, edición Julio/Diciembre, Vol. 57, Nro.117. Pág. 17.

Correspondencia
Dr. Ricardo Silva Bustillos, Ph.D.
Universidad Simón Bolívar
Dpto. de Procesos Biológicos,
Sección de Biofísica y Bioingeniería
Investigador PROMETEO
Instituto de Investigaciones en Salud Pública (INSPI)
Universidad de Guayaquil
Correo: rjsilvab@gmail.com
Teléfono: (+58) 414 9266780 - (+593) 99 5516068
Guayaquil - Ecuador

NEUROFIBROMATOSIS TIPO 1 (ENFERMEDAD DE VON RECKLINGHAUSEN).

REVISIÓN DE LA LITERATURA. PRESENTACIÓN DE CASOS.

1 Docente de la Universidad de Guayaquil - Facultad de Ciencias Médicas
a Médico Internista

Este artículo ha sido revisado por su respectivo Par:
Dr. Napoleón Molina Adum

Tama Viteri Francisco A.

Recibido 20 de Mayo y Aceptado el 15 de Junio del 2013

RESUMEN

La neurofibromatosis es un síndrome neurocutáneo que puede afectar el cerebro, médula espinal, nervios periféricos, piel, huesos y otros sistemas del cuerpo humano.

La neurofibromatosis se caracteriza por el crecimiento de tumores, llamados neurofibromas, a lo largo de los nervios del cuerpo o por debajo de la piel. A medida que el tamaño de los tumores aumenta, estos pueden ejercer presión sobre áreas vitales del cuerpo y así provocar problemas en su funcionamiento.

A menudo, los neurofibromas aparecen inicialmente en la niñez y, especialmente, durante la pubertad. Prácticamente en todos los casos, el primer signo evidente es la presencia de manchas de color café con leche. Estas manchas características no son dolorosas ni pruriginosas y nunca avanzan para convertirse en algo de mayor seriedad que manchas. Pueden localizarse en cualquier parte del cuerpo, aunque en general no en el rostro. También pueden observarse algunas manchas diminutas en las axilas (signo de Crowe) o en las ingles.

Muchos neurofibromas pueden retirarse. Aunque normalmente son benignos, se calcula que el 3%-5% de ellos puede tornarse malignos (neurofibrosarcomas).

Uno de los dos tipos de neurofibromatosis (NF-1 y NF-2), la NF-1, es más frecuente y se presenta en 1 de cada 2500-3000 nacimientos. Se calcula que afecta a 100.000 estadounidenses. También se la conoce como enfermedad de von Recklinghausen.

La NF-2 se caracteriza por la presencia de tumores bilaterales en los oídos similares a los neurofibromas y es más infrecuente (se observa en 1 cada 25.000 nacimientos). Las personas que padecen NF-2 suelen desarrollar tumores benignos en los nervios auditivos, que les provocan disminución de la audición, sordera a largo plazo y problemas de equilibrio.

La gravedad de ambos tipos de neurofibromatosis presenta amplias variaciones. En las familias en las que más de una persona padece NF, la enfermedad puede presentarse con distintos signos físicos y complicaciones en cada afectado. Al momento del diagnóstico, no es posible determinar inmediatamente si el caso será leve o dará lugar a complicaciones graves. No existe tratamiento específico.

Palabras clave: neurofibromatosis, neurofibromas, manchas color café con leche.

SUMMARY

Neurofibromatosis is a neurocutaneous syndrome which could affect the brain, spinal cord, peripheral nerves, skin, bones and others systems of the human body.

Neurofibromatosis is characterized by the growth of tumors, called neurofibromas, along the nerves of the body or under the skin. According to tumor size increases, they can press on vital areas of the body, causing problems in its performance.

Neurofibromas usually appear starting childhood, and specially, during puberty. In almost all the cases, the first obvious sign is the presence of brown and white spots. This particular spots aren't painful or pruriginous and they never reach to the level of converting into something more serious than just spots. They can be found in any part of the body, although there is no sign of them in the face. They can also be seen in a smaller size in the armpits (Crowe sign) or in the crotches.

Many neurobifromas can be removed. Even though they usually are benign, it is estimated that 3% - 5% of them may become malignant.

One of two types of neurofibromatosis (NF-1 and NF-2), NF-1, is more common, occurring in 1 in 2500-3000 births. It is estimated to affect 100,000 Americans. Also this is known as Von Recklinghausen disease.

NF2 is characterized by the presence of bilateral tumors in the ears similar than neurofibromas and it is uncommon (it is seen in 1 in 25,000 births). People with NF2 usually develop benign tumors on the auditory nerves, which cause hearing loss, eventual deafness and balance problems.

The severity of both types of neurofibromatosis varies greatly. In families in which more than one person has NF, this disease can present with different physical signs and complications for each affected. At moment of diagnosis, it is not possible to inmediately determine if the case will be mild or serious.

Keywords: neurofibromatosis, neurofibromas, brown spots with white.

INTRODUCCIÓN

La neurofibromatosis tipo 1 (NF1) se cataloga con el código E210 de la clasificación internacional de las enfermedades, ICD-10. En 1882 Friedich Daniel Von Recklinghausen realizó la descripción minuciosa de la neurofibromasis en su Urber die multiplen Fibrome der Haut and ihre Beziehung Zu den multiplen Neuromen. La neurofibromatosis tipo 1 (NF1) es una enfermedad genética de herencia autosómica dominante en un 50% de los casos y un 50% son casos esporádicos, mutaciones de novo o causada por una mutación espontánea somática del gen NF1 localizado en el cromosoma 17 q11.2 que afecta la codificación de la proteína neurofibromina; lo que condiciona diferentes manifestaciones fenotípicas.

En 1982 Riccardi realizo la clasificación de la neurofibromatosis en ocho tipos: (1A)
Tipo I. Clásica, periférica (NF1) o enfermedad de Von Recklinghausen.
Tipo II. Central o acústica neurofibromatosis tipo 2 (NF2).
Tipo III. Mixto (NF1 + NF2).
Tipo IV. Variantes (formas no clasificables en los tipos I, II y II).
Tipo V. Segmentario, metamérico no hereditario.
Tipo VI. Sólo maculoso (manchas café con leche aisladas).
Tipo VII. Tardío, después de los 30 años de edad.
Tipo VIII. Formas que no pueden ser incluidas en los grupos precedentes.
El 85% de los casos corresponde a la neurofibromatosis tipo 1 (NF1).

Esta condición clínica (básicamente un síndrome neurocutáneo) presenta numerosas y tenues, a veces graves, alteraciones en infinidad de partes del cuerpo, especialmente en los nervios periféricos, y a distintos niveles y grados de compromiso.

La Neurofibromatosis de tipo 1 (NF-1) es una enfermedad genética progresiva de heterogeneidad y de gran variabilidad clínica. Esta patología puede manifestarse de muchas maneras diferentes en muchos tejidos diferentes dentro del mismo paciente y entre los miembros familiares. La NF-1 es un desorden del sistema del neuroectodermal que produce tumores hamartomatosos benignos de cualquier órgano o sistema (el más notablemente la piel, los ojos, y el sistema nervioso) ese aumento en el número clasifica según el tamaño a lo largo de la vida. Estos tumores son de tejidos derivados de la cresta neural, nervios particularmente sensorios, células de Schwann, y melanocitos.

Esta dolencia es altamente penetrante; heredándose de manera autosómica dominante, es decir, la probabilidad que tiene un afectado en desarrollar el fenotipo o cualquier manifestación de la enfermedad asociada con aquel. Un 50% son hereditarios y la otra mitad por mutaciones espontaneas.

El diagnostico de la NF-1 se basa en criterios clínicos establecidos. Hasta el momento, los estudios realizados han encontrado una gran variedad de mutaciones genéticas puntuales, pero aun no ha sido identificada una mutación frecuentemente recurrente. Las investigaciones tampoco han hallado una relación entre una mutación particular y sus consecuentes manifestaciones clínicas. Esta variabilidad sugiere la presencia de otros factores aún no determinados para aclarar dichas manifestaciones.

Es altamente reconfortante el saber acerca de la gran cantidad de investigaciones médicas actuales tendientes a descubrir nuevos tratamientos para este malestar genético.

La NF-1 se puede clasificar en cuatro grados: mínima, suave, moderada y severa pero se desaconseja esta práctica debido a la extrema variabilidad del desorden genético. El rango en su severidad varía desde casos demasiado tenues o mínimos en donde solamente se presentan algunas manchas café con leche, (MCL), y unos cuantos tumores (neurofibromas) hasta circunstancias altamente severas en las cuales aparecen todas las características aquí descritas. Hasta la fecha, no se ha podido determinar la forma de su desarrollo pues esta anomalía, sea cual sea su estado, es susceptible siempre de empeorar y nunca de mejorar. En algunas ocasiones, los síntomas, ya sean tenues o graves, no son claramente identificados. Estos se presentan al nacer o se desarrollan durante la niñez o la adolescencia. Sin embargo, existe la posibilidad de no manifestarse tardíamente. Es poco probable que quienes tengan NF-1 y lleguen a la edad adulta sin presentar problemas del tipo grave, estos se desarrollen en un futuro. En la gran mayoría de los casos de NF-1, un diagnóstico preciso se puede indicar a los ocho años de edad del paciente y la totalidad a los veinte.

El 33% de los afectados con este síndrome neurocutáneo son asintomáticos e identificados durante controles rutinarios, 33% presentan problemas cosméticos y 33% neurológicos. Aproximadamente el 60% de los afectados la padecen en grado mínimo y pueden llevar unas vidas muy productivas; un 20% tiene problemas corregibles y un 20% desarrollan dificultades persistentes. El 7% de las personas con NF-1 se considera en riesgo de padecer de las condiciones graves.

Sus manifestaciones dependen primordialmente de la edad del paciente. Se han determinado dos rangos para las manifestaciones severas. El primero entre los 0 y los 10 años y el segundo entre los 36 y los 50 años, período en el cual pueden surgir tumores malignos. Esto ocurre en el 5% de las veces pero no es común. Se cree que la esperanza de vida de los afectados se reduce entre 10 y 15 años del promedio de la gente. Las causas de mayor mortandad son la hipertensión y el cáncer.

Del total estudiado por el cuerpo médico, un 64% corresponde a casos entre moderados y severos. Por lo general, solamente las personas con manifestaciones graves o por aspectos estéticos, son quienes acuden a consultas médicas. Quienes tienen pocos problemas, le restan importancia.

La NF-1 no incapacita a la gran mayoría de los afectados y ellos pueden perfectamente continuar una vida activa normal. De presentarse alguna sintomatología extraña en los tumores, ella podría desencadenar una incapacidad dependiendo del compromiso.

La ciencia se inclina ha estudiar únicamente los casos graves. Por cada uno de ellos, hay miles desapercibidos. Los casos severos han sido catalogados por esta razón más no por la característica principal del trastorno genético, ya sea neurológica u ortopédica.

Hasta el cierre de esta revisión, se desconoce si la NF proviene de causas relacionadas con el medio ambiente.

La NF-1 se diagnostica cuando se manifiestan dos o más de las siguientes alteraciones corporales siempre y cuando no haya sido otra la enfermedad diagnosticada. Estos pueden ocurrir a cualquier edad, algunos de ellos se presentan a edades específicas y algunas de las manifestaciones son el resultado de complicaciones de la lesión original:

PREVALENCIA

La enfermedad afecta a uno de cada 3000 individuos y se presenta en uno de cada 200 pacientes con retraso mental. Casi el 50 % de los casos representan neomutaciones.

PATOGÉNESIS MOLECULAR

La NF-1 es uno de los desórdenes genéticos heredables más comunes en el hombre. Su causa proviene de diferentes mutaciones en un complejo gen conocido como NF-1: un defecto en el cromosoma 17 en su sección q11.2 dando como resultado un menor o nulo desempeño en el organismo de la proteína neurofibromina. La NF1 es una enfermedad muy variable y no hay dos personas afectadas de la misma manera, inclusive aunque sean de la misma familia[4].

El gen de la NF-1, causante de la enfermedad, se localiza en la región pericentromérica del brazo largo del cromosoma 17, en 17q11.2, y se expresa en el SNC, SNP y medula espinal 5,6. Es un gen de gran tamaño, de 290 kilobases y 60 exones. Forma parte de la familia de genes supresores tumorales y codifica la síntesis de una proteína citoplasmática, la neurofibromina (de unos 2.818 aminoácidos y de 220 kDa) expresada normalmente en diferentes células del sistema nervioso (neuronas, oligodendrocitos y células de Schwann), queratinocitos y melanocitos[7].

La mayoría de las mutaciones de este gen dan lugar a la síntesis de una proteína truncada (esta proteina es supresora de tumores y de la proliferación celular), y un 5% de estas mutaciones son grandes deleciones. Las mutaciones de NF-1 suelen ocasionar una disminución de los valores intracelulares de neurofibromina, lo cual parece suficiente para producir la mayoría de las manifestaciones clínicas de la enfermedad. La neurofibromina presenta semejanzas estructurales con las proteínas GAP de los mamíferos. Esta familia de genes está implicada en el control, el crecimiento y la diferenciación celular mediante su interacción con la familia de los genes Ras.

La neurofibromina tiene un dominio homólogo a la guanosintrifosfatasa (GTPasa) y actúa activando la familia de las proteínas GAP. La actividad GAP acelera la hidrólisis de la GTP unida a Ras8, convirtiendo la proteína p21ras de forma activa a inactiva (GDP). Esta homología funcional sugiere que la neurofibromina regularía el crecimiento inhibiendo la señal mediada por Ras. Como consecuencia de esta inhibición, existiría una alteración del crecimiento, la proliferación celular, el desarrollo del aprendizaje, la memoria y la plasticidad sináptica[8,9].

Además de regular la actividad de Ras, la neurofibromina potencia la actividad de la adenilciclasa estimulada por la activación de la proteína-G y de los receptores neuropeptídicos, que desempeñan un papel en el aprendizaje y en la memoria. En algunos modelos animales con alteración del gen de la NF-1 se ha evidenciado un aumento de la susceptibilidad para el desarrollo de neoplasias, lo que apoya el posible papel del gen de la NF-1 como gen supresor tumoral 10. Los tumores en la NF invariablemente presentan células deficientes de neurofibromina

Diversos os estudios realizados en tumores desarrollados en NF-1 han confirmado la presencia de una pérdida de heterocigosidad para el gen de la NF-1 11. Se ha de- mostrado que es necesaria la doble inactivación del gen de la NF-1 en las células de Schwann 12 para el desarrollo de neurofibromas[13]. Las células de Schwann deficientes en neurofibromina secretan una sustancia que estimula la migración de los mastocitos, que facilitarían la producción de la matriz extracelular y de la angiogénesis. Bajenaru et al 14 observaron en estudios experimentales con ratones que los astrocitos deficitarios en la expresión de NF-1 no son capaces de desarrollar gliomas del nervio óptico

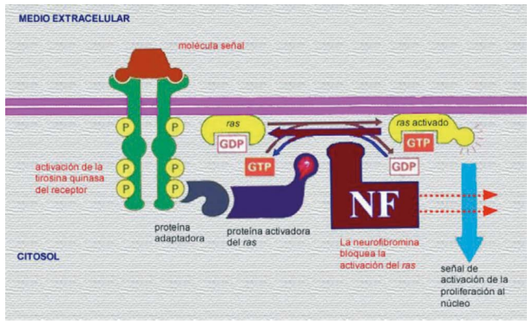

La NF-1 o enfermedad de von Recklinghausen se debe a la mutación de un gen del cromosoma 17 que codifica la neurofibromina, una proteína activadora de la guanidinatrifosfato llamada proteína GAP o proteína activadora del protooncogen p21-ras. Esta proteína cataliza la interconversión de la forma activada del ras ligada a GPT a la forma inactivada del ras ligada a GDP. Las proteínas ras modulan la proliferación celular y su hiperactividad ha sido relacionada con la formación de tumores. En la NF-1, es posible que las formas mutantes de la neurofibromina no sean capaces de inactivar el ras, con lo que no se bloquea la señal de activación de la proliferación enviada por el ras activado al núcleo celular.

MANIFESTACIONES CLÍNICAS

El instituto Nacional de la Salud de EE.UU, definió en 1987, los criterios de la NF-1 20. Para el diagnóstico de neurofibromatosis, un paciente debe tener al menos 2 de los siguientes 7 criterios:

1. 6 ó más manchas "café con leche", iguales o mayores de 5 mm en pacientes prepúberes y de 15 mm de diámetro en pacientes postpúberes
2. 2 o más neurofibromas de cualquier tipo, o uno plexiforme
3. Presencia de pecas en axilas o ingles
4. Glioma del nervio óptico
5. 2 o más nódulos de Lisch (hamartomas del iris)
6. Lesión ósea definida como displasia del esfenoides o adelgazamiento de la cortical de los huesos largos con o sin pseudoartrosis
7. Un familiar de primer grado afecto (padre, hermano o hijo) de acuerdo con los criterios previos.

La tabla 2 resume lo descrito.

En todo caso, el diagnostico de esta enfermedad es clínico. En ocasiones es difícil, sobre todo en los casos de niños sin antecedentes familiares Generalmente los niños suelen presentar manchas color café con leche como manifestación principal. Los neurofibromas suelen aparecer después de la pubertad. Algunos pacientes presentan arqueamiento tibial debido a una pseudoartrosis tibial. Los nódulos de Lisch, solo los presentan el 30 % de los niños menores de 6 años y la mayoría de los pacientes mayores de 20 años.

De todas formas lo que sí debemos recordar es que existe una expresividad muy variable, que da lugar a una gran variabilidad clínica entre los pacientes incluso dentro de la misma familia. Pasaré a describir cada una de estas manifestaciones.

MANCHAS EN LA PIEL

Alrededor del 10% de la población mundial tiene una o dos manchas color café con leche (MCL) sin padecer de NF.

Las MCL, son áreas o puntos planos no malignos e inocuos de pigmentación sobre la piel. El 90%, si no el 100%, de los afectados con NF-1 las padecen. Su color es uniforme y se parece, como su nombre lo indica, al color del café con leche. A veces, estas son tan pálidas que pasan desapercibidas durante un examen médico. En las pacientes con piel oscura, estas manchas aparecen con color más oscuro, haciéndose más difícil identificarlas.

Generalmente, las MCL ya están presentes al momento de nacer o aparecen alrededor de los dos años de edad y se desarrollan y se incrementan en número durante la infancia y ocasionalmente más tarde asemejándose a unas pecas. Su color se va tornando más oscuro durante el crecimiento del paciente. Por regla general, los médicos consideran, que un niño, con seis o más de este tipo de manchas, cada una con un diámetro de 0,5 cm o de 1.5 cm y mayores en adultos, pueden padecer de NF-1. No existe relación alguna entre la cantidad de manchas - a veces cientos - y el grado de severidad del desorden genético. De vez en cuando, a la edad adulta, las MCL desaparecen[15].

Las investigaciones científicas afirman sin lugar a dudas

que, con excepción del cuero cabelludo, las cejas y en las plantas de los pies y de las manos, estas manchas pueden llegar a desarrollarse en cualquier lugar del cuerpo. Sin embargo, existe información de que estas manchas pueden aparecer en esos lugares.

Foto 1.- *Enfermedad de Von Recklinghausen. Neurofibromatosis tipo 1.-*
Paciente de 4 años de edad con NF-1 que presenta antecedentes familiares de esta enfermedad, tanto en su abuela, madre y hermana. Nótese más de 6 manchas de color café con leche de más de 5mm de diámetro en el brazo derecho y tórax anterior, además de otras de iguales características ubicadas en glúteo y muslo derecho. Estos parches o manchas aparecieron a partir del primer año de vida, las mismas han ido aumentando en número, tamaños y formas. Me llamo la atención la ausencia total de neurofibromas cutáneos. (Tama Viteri F. Atlas y Texto en Color de Imágenes Clínicas III Edición 2013. Eduquil. En prensa. Universidad de Guayaquil).

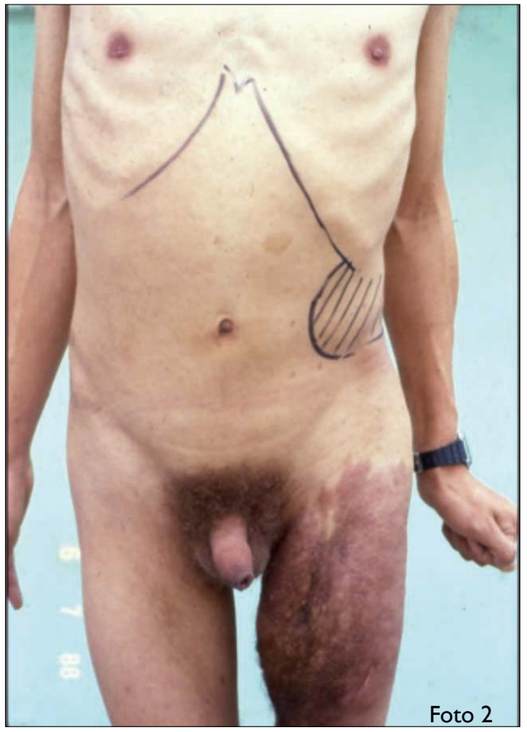

Foto 2.- *Enfermedad de Von Recklinghausen. Neurofibromatosis tipo 1 segmentaria. Obsérvese la gran mancha color café con leche sobre la cual asientan varios neurofibromas, que ocupa casi todo el muslo.*
La presencia de una gran esplenomegalia en este paciente, cuya significancia clínica es muy ominosa de neoplasia, especialmente de leucemias. Otras complicaciones graves son relativamente raras (Tama Viteri F. Atlas y Texto en Color de Imágenes Clínica II Edición 2011. Senefelder. Universidad de Guayaquil)

Foto 3.- *Enfermedad de Von Recklinghausen. Neurofibromatosis tipo 1.- Hermanos con el padecimiento (hijos de la paciente de la foto 7, y sobrinos de la paciente de la foto 12), de 13, 10 y 8 años respectivamente. El paciente del centro corresponde al de la foto 1 luego de 6 años de seguimiento. Adviértase las manchas color café con leche en todos ellos, de diferentes formas y tamaños, ninguno presenta neurofibromas. Abuela, madre, tía y hermana afectadas en 3 generaciones. Las manchas aparecieron a partir del segundo año de vida, en los pacientes de los extremos, y al año en el paciente del centro, las mismas han ido aumentando en número, tamaños y formas. Es interesante anotar que dos de ellos tienen sindactilia de dedos de ambos pies, además seudo acantosis nigricans en grandes pliegues. El informe oftalmológico con lámpara de hendidura evidencio la presencia de nódulos de Lisch en todo ellos. (Tama Viteri FA: Atlas y Texto en Color de Imágenes Clínicas. III Edición. Eduquil. En prensa. Universidad de Guayaquil).Colaboración de los Srs. y Srtas. Christian Bajaña Holguín, Ricardo Salvador, Leandro Chávez, Shuyin Chan, Karen Cucalón, Jorge Cantuña, Jennifer Méndez, Karen Sánchez, Olga Montufar, Narcisa Maurath M., Francisco Salazar, Génesis Espinoza. Estudiantes del 4to año de la Cátedra de Medicina-Interna de la Facultad de Ciencias Médicas de la Universidad de Guayaquil-Ecuador).*

El médico debe tener mucho cuidado al expresar su opinión al encontrar en un paciente MCL sin ningún otro de los síntomas descritos, salvo que existan antecedentes familiares de NF, pues puede estar ante la presencia de un extraño caso de enfermedad pigmentaria autosómica y dominante totalmente diferente a la NF-1; sin embargo, esta situación es extremadamente rara.

Estas manchas se pueden reconocer como pertenecientes a una persona con NF cuando se evidencia un suave borde y un color café claro. En las otras enfermedades, su color es más oscuro. Entre dichos males se encuentra el síndrome LEOPARD, enfermedad autosómica dominante caracterizada por múltiples manchas lentiginosas, anormalidades genitales, pulmonares, cardíacas y auditivas [15,16].

No es necesario llevar un registro pormenorizado de cada MCL. Sin embargo, sea cual fuere el tipo de pigmentación presentada en un organismo, todo nuevo cambio debe controlarse.

NEUROFIBROMAS

La NF-1 puede causar miles de lesiones, a veces dolorosas, en la piel las cuales eventualmente pueden llegar a producir deformaciones y tumores periféricos benignos o verrugas sobre o debajo de la piel llamadas neurofibromas. (Neuro: tejido del sistema nervioso Fibroma: tejido fibroso). Están compuestos de células Schwann y de fibroblastos.

En algunos casos aislados, tales neurofibromas pueden convertirse en malignos, generando así una enfermedad potencialmente fatal, tal como es el caso de la paciente de la foto 4.

Los neurofibromas están formados de diferentes tipos de células; unas de ellas son las de Schwann. Tan solo una de estas células, en estado anormal, no es suficiente para causar el desarrollo de un neurofibroma. Aquella debe agruparse con otras, también anormales, en las cuales el gen NF1 presente errores.

Foto 4.- *Enfermedad de Von Recklinghausen. Neurofibromatosis tipo 1. Múltiples pápulas y nódulos blandos en todo el cuerpo aunque más intensamente en la región toracoabdominal; depresibles, sólidos y protuberantes, de color de la piel normal, muchos de ellos son plexiformes, no se evidencia manchas color café con leche. La paciente durante su evolución desarrolló un neurofibrosarcoma del brazo derecho causa de su amputación.*
Foto 5.- *Enfermedad de Von Recklinghausen. Neurofibromatosis tipo 1. Paciente con NF-1 con severa cifoescoliosis que requirió corrección quirúrgica; adviértase gran neurofibroma plexiforme en la base del hemitórax izquierdo, debajo de este se evidencia pelo (Tama Viteri F. Atlas y Texto en Color de Imágenes Clínica II Edición 2011. Senefelder. Universidad de Guayaquil). La foto 5 en: Tama Viteri FA: Atlas y Texto en Color de Imágenes Clínicas. III Edición. Eduquil. En prensa. Universidad de Guayaquil.*

Foto 4

Foto 5

Un neurofibroma se desarrolla cuando ambas copias alteradas del gen NF-1 en una célula Schwann, entra en contacto con un mastocito parcial o totalmente mutado.

Existe la creencia científica de poder eliminar la aparición de neurofibromas al prevenir cualquier contacto de las células de Schwann con los mastocitos.

Una persona sana puede presentar la aparición de un neurofibroma. Ocurre esporádicamente y no indica la presencia de NF. La mayoría pero no la totalidad de los afectados los desarrollan.

Los neurofibromas no son crecimientos cancerosos puesto que no se esparcen ni se riegan por todo el cuerpo pues están fijamente localizados. La mayoría de estos tumores, aún los muy grandes, son benignos y permanecen siempre de esta manera. Por lo tanto, no es necesario llevar un registro pormenorizado de cada fibroma.

Sin embargo, en casos muy raros y aislados se vuelven malignos y se convierten en fatales. Se denomina a esta situación una transformación maligna. Aunque un neurofibrosarcoma (NFS), es raro dentro de la población en general, ocurre con excesiva frecuencia, 50%, entre pacientes con NF-1. Estos tumores son altamente agresivos e invasores, luego un tratamiento rápido es esencial para lograr una alta expectativa de vida. Se presume la presencia de un NFS, hasta no probar lo contrario, cuando las manifestaciones son una masa en continuo crecimiento, dolor localizado en alguna parte del cuerpo o algún factor neurológico [16, 21].

El riesgo de ocurrencia es de 10-10,000 veces mayor que la población en general. Así mismo, los resultados de las encuestas indican que la edad de los pacientes afectados está por debajo de los 30 años.

Contadas excepciones, un fibroma nunca aparece en el lugar en donde hay una mancha café con leche. Se manifiestan en el cuerpo en forma externa, interna o de ambas maneras, creciendo en cualquier punto a lo largo del sistema nervioso central o periférico.

Existen cuatro tipos de neurofibromas: Cutáneos, subcutáneos, difusos o nodulares y plexiformes.

Cutáneos: Los hay de tres tipos: planos, pedunculados (con tallo), y sésiles (inmóviles, sin tallo y adheridos a su propia raíz).

Un neurofibroma cutáneo brota en la piel como un diminuto punto rojo el cual crece hasta asemejarse a una picadura de insecto, de color rojo fuerte y con un punto en la mitad. Al cabo del tiempo, pasa a ser rosado y se convierte en una verruga, de forma ovalada o irregular, con consistencia blanda o semi elástica, suave al tacto y se desplaza al compás de la piel. Al cortarlo es brillante.

Bajo un microscopio se observa una masa de capa serosa compuesta por células del tipo fibroblastosas, fusiformes de citoplasma eosinófilo con núcleos alargados y con producción de colágeno. Hasta la fecha no se ha llevado a cabo un análisis bioquímico de un neurofibroma. Por tal razón se desconoce su composición química. Las células fibroblastos producen la fibra.

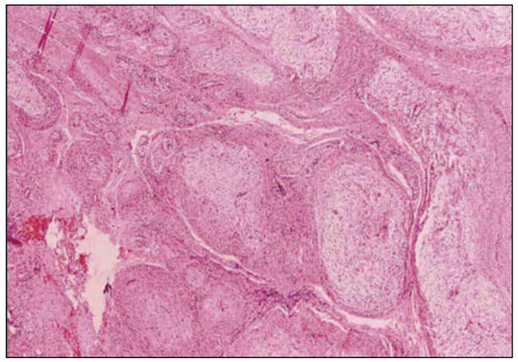

Foto 6.- *Histopatología. Estudio histopatológico de un neurofibroma plexiforme. Englobando los axones se observa una proliferacion de celulas de Schwann y fibroblastos.*

Hacen su aparición durante la niñez pero regularmente tienden a brotar y a crecer en épocas como la pubertad y el embarazo en las cuales el organismo segrega mayor cantidad de indistinta clase de hormonas tales como el estrógeno y la progesterona. Aun no es posible predecir la cantidad que llegue a aparecer, desde algunos cuantos hasta cientos.

Generalmente no causan dolor y los afectados presentan, o ninguno o muy pocos efectos o problemas cosméticos; unas pocas MCL y/o unos pequeños neurofibromas cutáneos poco o nada visibles o fácilmente cubiertos con ropa. Unos pacientes permanecen estables durante su vida adulta mientras en otros se les desarrollan más. No existe evidencia que el ejercicio, la dieta o las vitaminas afecten o causen su crecimiento.

Sin embargo, los neurofibromas pueden producir efectos cosméticos y llegar a causar desfiguración. Los cutáneos pueden desarrollarse en la cara como también en los brazos y en las piernas y en casos alarmantes llegar a aparecer cientos y cientos y en tal eventualidad, una limpieza corporal total es muy difícil y el cepillado de algunas de sus partes se vuelve muy doloroso.

En casos extraños, algunos pueden llegar a crecer hasta el punto de causar el alargamiento de una extremidad y otros a causar malestar tales como aquellos creciendo junto a un pezón. (neurofibromas peri areolares). En casos reportados por la ciencia médica, algunos pacientes con peso corporal de 48 kg, desarrollaron un neurofibroma de 70 kg.; se sometieron a una extraordinariamente delicada intervención quirúrgica para extirparlo y lo lograron. El neurofibroma era benigno y en la actualidad el paciente goza de excelente salud [17].

Subcutáneos: Los neurofibromas subcutáneos crecen apenas debajo de la piel y rara vez se desarrollan antes de la adolescencia. En algunas ocasiones duelen y causan rasquiña o prurito. En estados severos comprometen el sistema neurológico.

Nodulares: Este tipo de neurofibromas, algunos de ellos congénitos, involucran las raíces, el plexo nervioso y la piel a lo largo de toda su extensión. Al crecer pueden llegar a comprometer órganos viscerales.

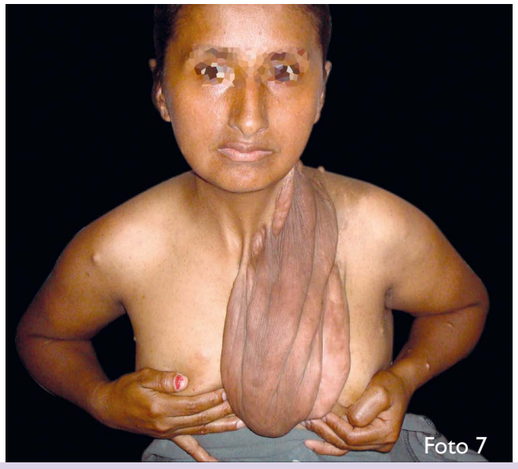

Fotos 7 y 8.- *Enfermedad de Von Recklinghausen. Neurofibromatosis tipo 1. Paciente de 45 años de edad portadora de NF-1 que presenta un gran neurofibroma plexiforme como complicación de la enfermedad. Esta tumoración de gran tamaño a manera de carnosidad colgante por hipercrecimiento de la piel que lo cubre, nace de la parte lateral del cuello del lado izquierdo, colgando delante del tórax y cubriendo parcialmente la mama. Esta tumoración corresponde a un neurofibroma plexiforme; note una mancha color café con leche en la piel del hombro y sobre el neurofibroma. Adviértase dermatochalasia tipo cutis laxo. Esta tumoración fue extirpada hace 4 años sin resultados de malignidad (Tama Viteri F. Atlas y Texto en Color de Imágenes Clínica III Edición 2013. Eduquil. En prensa. Universidad de Guayaquil). Colaboración de Sr. Christian Bajaña Holguín, estudiante de 4to año de la Facultad de Medicina de la Universidad de Guayaquil.*

Otro de los nombres utilizados por el cuerpo médico para la neurofibromatosis tipo 1, es la NF periférica. Sin embargo, los tumores, afortunadamente poco comunes, pueden involucrar el sistema nervioso central. Entre ellos se encuentran los astrocitomas, ependimomas, meningiomas y las metástasis intra medulares.

Investigadores alemanes descubrieron recientemente la presencia de fibras nerviosas en diferentes tipos de tumores. Sus estudios concluyeron que dichas fibras se relacionan exclusivamente con el tumor mas no con el órgano afectado. Por lo tanto, dichos nervios tumorales están involucrados con el sistema nervioso autónomo. Inicialmente se cree que el estrés y otras características sicológicas pueden influenciar la aparición de tumores en el organismo. Aun se desconoce la función conectora de estas fibras nerviosas pero que dan lugar a un tipo de neuro transmisión.

Los neurofibromas de la NF-1 y de la NF-2 son histológicamente distintos. Según estudios microscópicos realizados a su estructura, tanto su tejido como sus cambios genéticos son diferentes.

NEUROFIBROMAS PLEXIFORMES

Un plexo es una compleja red de nervios o de vasos sanguíneos. Reciben el nombre de neurofibromas plexiformes los que afectan las múltiples ramas de un nervio más o menos grande y se deben a un mayor crecimiento de células Schwann. Son una característica específica de la NF-1.

Generalmente se desarrollan durante la niñez y su crecimiento está delimitado. Durante el primer año de vida del paciente, este tipo de neurofibroma puede asemejarse a un tejido suave alargado -difuso - o a un parche de hiper pigmentación cutánea.

Su presencia pasa desapercibida hasta cuando crecen. Pueden convertirse en masas gigantescas, con formas aberrantes y llegar a comprometer tejidos sanos circundantes.

Comúnmente, son tumores congénitos difusos pero a veces son nodulares llegando a desarrollar múltiples tumores discretos.

Muchos de ellos crecen internamente, en el tronco y en las extremidades, asintomáticamente como para pasar desapercibidos durante exámenes de control, pero a veces se presentan alrededor de un ojo causando un alargamiento en el párpado superior el cual tiende a crecer durante el transcurso de los años. Así mismo, pueden afectar a un lado de la cara [16].

Los neurofibromas se pueden desarrollar entre las vértebras comprimiendo la columna vertebral o algún órgano adyacente y son muy difíciles de manejar para su extirpación. Se les denomina neurofibromas de campana hueca.

Entre los órganos susceptibles de ser comprimidos o desplazados figuran la médula, la pleura, el saco dural, etc. Algunas veces se puede presentir, desde un comienzo, cuando por ejemplo el caminado se vuelve como tipo soldadito de plomo, se siente asfixias, no se controlan los esfínteres, etc.

En relación con las asfixias, en algunas ocasiones suelen presentarse en la región del foramen causando complicaciones respiratorias.

Los plexiformes también pueden aparecer en la región del mesenterio y en tal caso, por lo general, quienes los padecen, sufren de dolores abdominales y vómitos.

Los afectados con plexiformes en el párpado suelen también padecer de displasia esfenoidal en mismo lado del ojo afectado. Aunque esta displasia es asintomática, puede asociarse con una hernia a través del defecto óseo. Así mismo, pueden llegar a comprometer el canal auditivo externo y, en consecuencia, afectar la audición.

Un plexiforme puede venir acompañado de una hiperpigmentación y/o de un crecimiento excesivo de pelo (hipertricosis), tal como se presenta en la foto 9; adviértase pelo debajo de la tumoración. Pueden causar erosión ósea y dolor.

Foto 9.- *Enfermedad de Von Recklinghausen. Neurofibromatosis tipo 1. Paciente de la foto 5 a mayor detalle. Adviértase mancha color café con leche sobre el neurofibroma plexiforme. Se puede advertir cicatriz residual de intervención ortopédica antigua (Tama Viteri F. Atlas y Texto en Color de Imágenes Clínica. III Edición 2013. Eduquil. En prensa. Universidad de Guayaquil)*

Ellos son muy difíciles de suprimir completamente pues tienden a reaparecer. Por lo tanto, su erradicación debe ser previamente y fielmente estudiada. Se caracterizan por su altísima tendencia a sangrar y por la inhabilidad de lograr su erradicación total en caso de cirugía.

Por lo general, un neurofibroma no se maligniza pero de llegar a ocurrir, se presentaría con mayor seguridad en un plexiforme (hecho que motivo a la extirpación del mismo a la paciente de la foto 7). Un crecimiento rápido y súbito o síntomas de dolor o flogosis inexplicada donde antes no lo hubo deben evaluarse inmediatamente con el fin de descartar un sangrado o una transformación maligna pues este tipo de tumores malignos periféricos son altamente agresivos y metastásicos debido a tener propensión a crecer y afectar tejidos adyacentes normales. En tal caso, se deben hacer varias biopsias de diferentes regiones del tumor plexiforme para descartar cualquier tipo de cambios malignos [18].

La malignidad neoplásica ocurre en el 5% de los casos y se combate mediante una combinación de cirugía, radiación y quimioterapia. Se puede llegar a presentar, con estrecha relación a un neurofibroma plexiforme, un tumor muy extraño llamado Tritón.

Se hace notar que los tumores plexiformes pueden llegar a doler en caso de ser traumatizados o golpeados, pero este síntoma es totalmente diferente al maligno el cual ocurre sin evidencia externa alguna.

Es de consuelo saber que en personas normales una malignidad ocurre en el 25% de los casos. Hasta la fecha no se ha observado ninguna característica clínica específica de la NF-1 asociada con la presencia de neurofibromas plexiformes.

EFÉLIDES EN AXILA O INGLE (SIGNO DE CROWE)

Generalmente, este síntoma de manchas lentiginosas en la axila no se presenta en personas con NF-1. Sin embargo, la presencia de más de tres es una evidencia muy fuerte de la existencia de la alteración genética y es el síntoma más confirmativo después de las MCL.

Estas manchas, plenamente comprobadas, están esencialmente restringidas a esta clase de zonas en donde hay doble contacto de piel, llamadas intertrigas y probablemente el origen de estas pecas tenga un mecanismo diferente al de las MCL[19].

Las MCL no son comunes al nacer. Aparecen entre los tres y los cinco años de edad, aunque las he observado

Foto 10.- *Enfermedad de Von Recklinghausen. Neurofibromatosis tipo 1. Neurofibromas cutáneos; lentigos o pecas (efelidoides) a manera de máculas hiperpigmentadas menores de 2mm distribuidas difusamente y que comprometen las axilares (signo de Crowe). La presencia de pigmentación en forma de pecas en las axilas, ingles y el periné se considera patognomónica de la enfermedad (Tama Viteri F. Atlas y Texto en Color de Imágenes Clínica II Edición 2011. Senefelder. Universidad de Guayaquil)*

en edades más tempranas. Por lo general, su tamaño no pasa de 5 mm. Entre otros lugares posibles de aparición de dichas máculas, se encuentran: la nuca, debajo de la quijada y en la región submamaria de las mujeres.

Así mismo se presentan variaciones debidas a la etnia o raza de la persona. Las pecas comunes son poco frecuentes en negros y asiáticos.

En los pacientes pediátricos que presento he podido observar con asombro la presencia de acantosis nigricans en grandes pliegues, sobre todo subglúteo; si consideramos a esta manifestación como expresión de una resistencia a la insulina se procedió a valorar esta alteración metabólica.

DEFECTOS CONGÉNITOS DE LA MÉDULA

La variedad de defectos óseos observados en NF1 suelen ser evidentes al nacer. La mayoría son poco comunes. Los defectos pueden ocurrir en cualquier hueso, pero se observan con mayor frecuencia en el cráneo, la columna y las extremidades. Ellos incluyen:

Ausencia congénita de la pared orbital. Su ausencia puede provocar una ligera protuberancia en la piel alrededor del ojo.

- Arqueo de los huesos de la pierna debajo de la rodilla (tibia o el peroné). Estos huesos pueden ser más delgados de lo normal. Si se produce una fractura, la curación puede ser lenta o incompleta.
- Cicatrización incompleta, llamado pseudoartrosis, también puede afectar a los huesos del antebrazo (radio y cúbito), pero esto ocurre muy raramente. Este es un problema difícil, que requiere la supervisión de un cirujano ortopédico.

NÓDULOS O NEVUS EN EL OJO

Los tumores o nevus en el iris del ojo se llaman nevos, hamartomas o nódulos Lisch en honor del oftalmólogo austriaco Karl Lisch.

Los nevus en el iris, suelen aparecer alrededor de la pubertad, se puede distinguir de las pecas del iris (comúnmente visto en personas sin NF) por un procedimiento simple y sin dolor llamado un examen con lámpara de hendidura, que se lleva a cabo típicamente por un oftalmólogo. Los nevus del iris no causan problemas médicos y no afecta la visión. La presencia de nevus del iris en ocasiones puede ser útil para confirmar el diagnóstico de NF.

En el evento de no existir familiares con neurofibromatosis, ambos padres deben examinarse el iris de sus ojos mediante un examen bio-microscopico binocular por medio de una lámpara de hendidura para verificar

la posible presencia de nódulos Lisch en ellos; es la característica más común en la NF-1.

La presencia de más de uno de ellos confirma la NF-1. Estos nódulos no afectan la visión ni producen problemas médicos. Son masas de pigmentos. Al parecer, este rasgo es un síntoma exclusivo de este trastorno genético y aparecen durante la pubertad.

Los nódulos Lisch están relacionados con la edad mas no con el número de manchas café con leche en la piel, ni con el número de neurofibromas o ni con la severidad del trastorno genético.

Como se puede apreciar en la foto 11, estos nódulos tienen forma de domo y su color oscila entre claro amarilloso hasta café oscuro, dependiendo de la étnia, desde la raza caucásica hasta la negra. Así mismo, el color del iris del ojo no tiene relación alguna ni con la presencia ni con la cantidad de ellos. Su diámetro es menor a los 2 mm. Su contorno es suave y son translucidos.

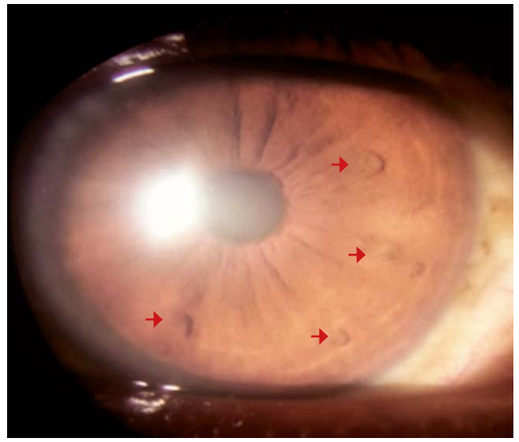

Foto 11.- *Enfermedad de Von Recklinghausen. Neurofibromatosis tipo 1. Estudio oftalmológico.- Nódulos de Lisch.- Presencia en el iris de varios nódulos elevados del tamaño de la cabeza de un alfiler (flechas). Estos nevos existen en más del 90% de los pacientes con NF, por lo general se los detecta hacia los 20 años de edad. Su presencia es un criterio diagnostico de la NF-1, este signo está presente en 3 de los 5 miembros que hemos estudiado (tres de ellos corresponden a la foto 3), me invito a confirmar el diagnóstico de NF-1. En muchos casos el nervio ciliar puede verse afectado debido a la presencia de un glioma en el nervio óptico. Como las manchas color café con leche aparecen en la niñez, los médicos buscamos estos nódulos cuando el diagnostico de NF-1 es dudosa o cuando tratamos de saber qué clase de NF tiene un paciente. (Tama Viteri F. Atlas y Texto en Color de Imágenes Clínicas. III Edición 2013. En prensa. Eduquil. Universidad de Guayaquil) Estudio Oftalmológico gentilezade la Dra. Patricia Hidalgo Roldán.*

Los nevus del iris no interfieren con el uso de lentes de contacto de ninguna clase ya sean blandos, duros, permanentes, de uso prolongado, etc.

Dos o más de estos nódulos de Lisch son un criterio invaluable para poder diagnosticar la NF-1 en casos difíciles o incompletos. Por lo general, el 50% de los pacientes adultos con NF-1 los tienen y el 100% de ellos los tendrán al entrar en la sexta década de sus vidas.

Las tecnologías recientemente desarrolladas en la Universidad de Osaka, Japón, han arrojado como resultado un gran compromiso del coroideo en la NF-1. Estas investigaciones sugieren el complementar el diagnostico de este cambio genético ante la presencia de parches brillantes en la región coroidal. Dichos parches solo pueden ser observados mediante el uso de equipos láser oftalmoscópicos emisores de luz infrarroja puesto que esta penetra desde el epitelio del pigmento retinal hasta el coroideo a diferencia de los resultados obtenidos mediante el uso de otra clase de equipos y procedimientos oftalmológicos.

Estos investigadores atribuyen estas regiones con parches a la presencia de tejido retráctil en el coroideo el cual es una de las partes más comúnmente afectadas por la NF-1.

DEFORMACIONES ÓSEAS

Desfiguración

La NF-1 puede producir desfiguración en un sin número de maneras. La deformación puede ocurrir casi en cualquier hueso pero por lo general se presentan en el cráneo y huesos de la cara, así como en las extremidades, por lo cual se recomienda un detenido examen óseo.

Los neurofibromas cutáneos pueden desarrollarse en la cara (foto 12) o en las áreas expuestas de los brazos o las piernas. Los neurofibromas plexiformes más grandes y profundos pueden crecer alrededor del ojo, el párpado, o afectar el crecimiento de un lado de la cara. La escoliosis, o curvatura de la columna vertebral, pueden afectar la apariencia cuando es grave. Crecimientos pueden ocurrir alrededor del pezón (neurofibromasperiareolar), que puede ser muy molesto.

Rara vez, un crecimiento excesivo de la piel o el hueso causa el agrandamiento de un brazo o una pierna, viéndose más a menudo en el síndrome de Proteo.

En algunos pacientes el tamaño o el número de neurofibromas aumenta durante la pubertad y el embarazo, lo que refleja un posible efecto hormonal. No existen evidencias de que ciertos alimentoso el ejercicio físico afectan el crecimiento de los neurofibromas.

Foto 12

Foto 13

Foto 12.- *Enfermedad de Von Recklinghausen. Neurofibromatosis tipo 1. Paciente con NF-1 de 23 años de edad (hermana de la paciente de la foto 7) que presenta tumoración de partes blandas de crecimiento progresivo en estos últimos 5 años, la misma que ha llegado a deformar la cara. Adviértase una mancha café con leche submandibular, así como cicatriz residual de intervención quirúrgica por extirpación de la tumoración.* **Foto 13.-** *Enfermedad de Von Recklinghausen. Neurofibromatosis tipo 1. Radiografía AP del cráneo: Irregularidad de contorno y constitución trabecular ósea de la rama ascendente del maxilar inferior izquierdo. Articulación temporo-maxilar conservada (Tama Viteri F. Atlas y Texto en Color de Imágenes Clínica. III Edición 2013. Eduquil. En prensa. Universidad de Guayaquil).*

Foto 14

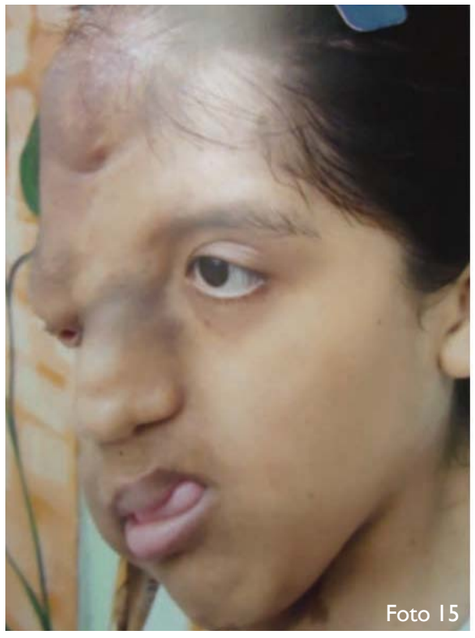

Foto 15

Foto 16

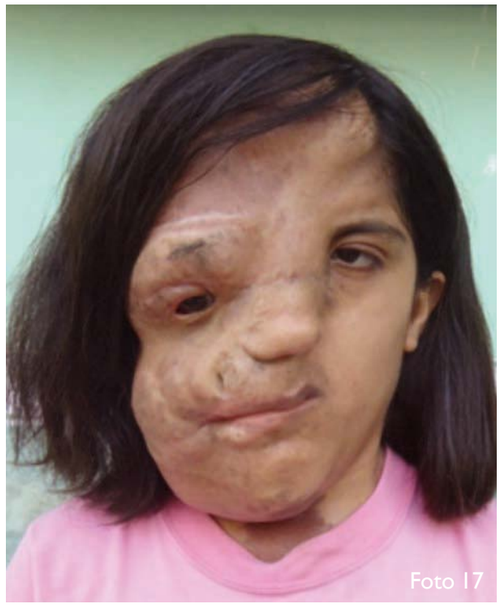

Foto 17

Fotos 14 y 15.- *Enfermedad de Von Recklinghausen. Neurofibromatosis tipo 1. Paciente de 14 años de edad con antecedentes de NF-1 diagnosticada a la edad de 9 años. Las manifestaciones clínicas de características deformantes han sido progresivas a tal punto de alterar la arquitectura facial. Fue sometida a cirugía reconstructiva que incluyeron 14 intervenciones consecutivas; véase las imágenes 16 y 17.*

Fotos 16 y 17.- *Enfermedad de Von Recklinghausen. Neurofibromatosis tipo 1. Paciente de la imagen 14 luego de una de las intervenciones quirúrgicas. La imagen de la derecha corresponde a la última cirugía. Adviértase que estéticamente mejoro su aspecto (Gentileza del Dr. Hinostroza Saltos Victor H., Dr. Leon Baquerizo Jesse, Dr. Rodriguez Alvarado Nelson, Dr. Arroyo Zambrano Raul, Srta. Hinostroza Chong Debbyee, Srta. Maurath Maurath Narcisae, alumnas de la Facultad de Ciencias Médicina de la Universidad de Guayaquil).*

El temor a la desfiguración a menudo son las principales preocupaciones para los afectados con NF-1. Algunos pacientes encuentran que las manchas de color café con leche o un número mínimo de neurofibromas cutáneos son difíciles de vivir, mientras que otros son capaces de soportar una participación más grave.

Si se desea la cirugía, principalmente para mejorar la apariencia, un cirujano plástico puede ser consultado para determinar si un tumor particular puede ser retirado. Neurofibromas plexiformes alrededor del ojo a menudo son manejados en forma conjunta por el cirujano oftalmólogo y un cirujano plástico.

Generalmente no ocurren pues son síntomas relativamente extraños. De llegar a presentarse deformaciones óseas, estas se manifiestan desde el nacimiento. No aparecen de un día para otro. Un niño de 5 años con exclusivamente MCL, casi con absoluta seguridad se ha librado de tener al menos alguna de las complicaciones graves de la NF-1.

La escoliosis se manifiesta en un 10% - 20% de los casos. Por sí sola no es una característica propia para diagnosticar la NF-1. Puede aparecer durante la niñez, como es el caso de unos de los pacientes pediátricos presentados en esta revisión (foto 3).

Los síntomas de la escoliosis son dolores en la espalda o en las extremidades inferiores persistentes y progresivas sin causa aparente, desbalance al caminar, un déficit neurológico y una deformidad anatómica creciente. Esta enfermedad progresa con el tiempo y genera problemas cosméticos y psicológicos y puede llegar a comprometer el entorno cardiopulmonar.

En la mayoría de los casos se presenta en forma muy suave pero, en caso grave, afectan la apariencia del paciente y de manera especial a las mujeres jóvenes. En el evento de padecer de escoliosis lumbar, dolor de espaldas o insensibilidad en los pies puede ser debido a unas malformaciones arteriovenosas epidurales lumbares.

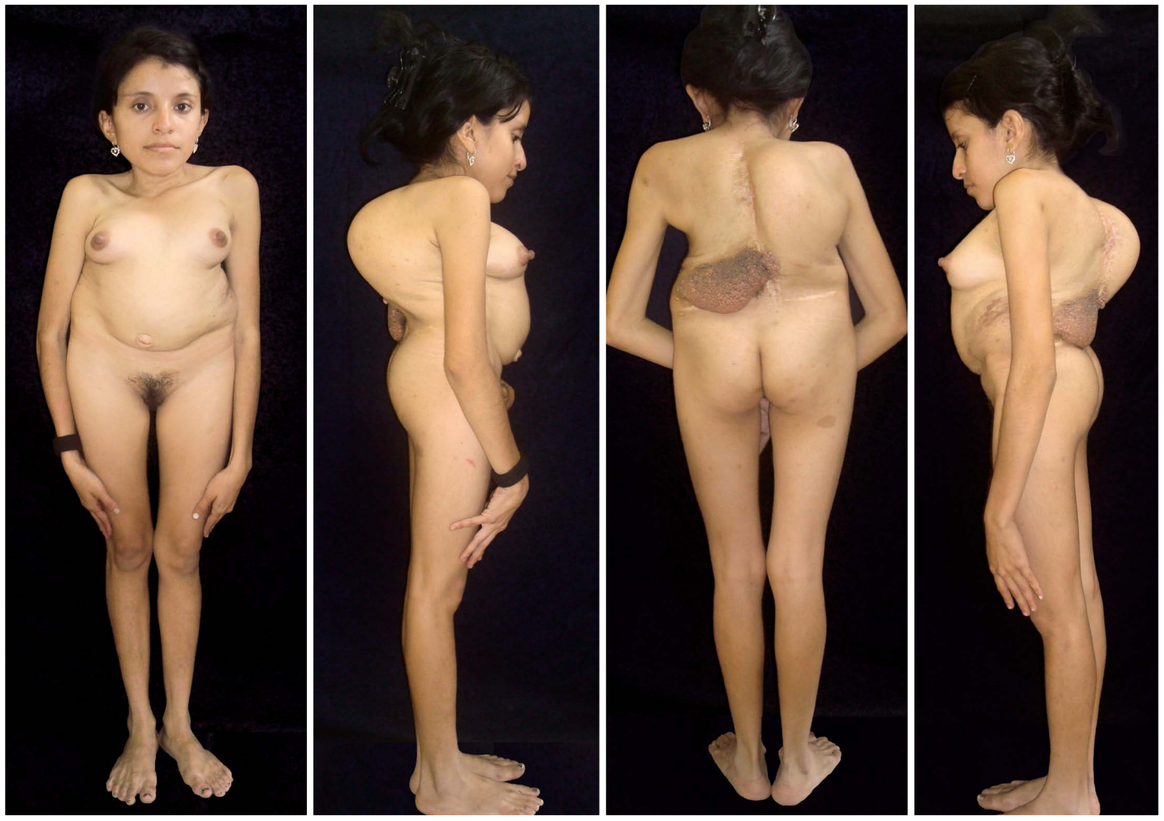

Foto 18. - *Enfermedad de Von Recklinghausen. Neurofibromatosis tipo 1.-Imágenes secuenciales. Paciente de 28 años de edad portadora de una NF-1 con severa deformidad del tórax por compromiso del esqueleto vertebral (escoliosis), probablemente por un neurofibroma de la medula espinal, que ha ocasionado un tórax corto con relación a los brazos. En la región dorsal presenta un neurofibroma deformante de características plexiforme. Adviértase la posición que evidencia la grave deformidad del tórax a manera de giba dorsal, ocasionada por el crecimiento del neurofibroma plexiforme. Adviértase cicatriz paravertebral izquierda producto de intervención quirúrgica (Tama Viteri F. Atlas y Texto en Color de Imágenes Clínicas. III Edición 2013. Eduquil. En prensa. Universidad de Guayaquil)*

Estas son poco comunes y por lo general están localizadas en la región cervical. Los tumores en la columna vertebral pueden llegar a producir parálisis.

La displasia puede producir un arqueo congénito de la tibia o del peroné, por lo general en solo uno de ellos, Las cortezas de estos huesos se tornan más delgadas de lo normal por lo cual se vuelven más propensos a fracturarse y su curación puede ser lenta o incompleta la cual recibe el nombre de seudo-artrosis.

Se presenta en un 1% - 2% de los afectados y con mayor incidencia en el sexo masculino. Pocas veces se llega a casos extremos de amputación. No es de ayuda alguna el uso de un yeso. Por lo general, se necesita una cirugía. En casos extremadamente raros, menos del 1% de los pacientes requieren de una amputación. De igual manera se pueden afectar los huesos del antebrazo, el radio o el cubito, pero esto se presenta muy rara vez. Todas estas son condiciones extremadamente delicadas y requieren de la ayuda de un ortopedista pues la anomalía puede incidir en un crecimiento corporal defectuoso.

A veces se presenta una deformidad en la pared ósea detrás de la órbita del ojo. Algunos recién nacidos tienen una anomalía en los huesos esfenoidales. Esta anormalidad se detecta mediante exámenes de rayos X o con tomografías. No es necesario efectuar procedimiento alguno cuando se descubre la ausencia de este hueso.

Esta deficiencia puede producir un abultamiento o exoftalmia alrededor del ojo o una caída de éste. Es de vital importancia un pronto y eficaz tratamiento de este síntoma con el fin de evitar y prevenir cualquier tipo de fractura.

Se pueden presentar anomalías vasculares a lo largo de la columna. Estas deben ser sometidas a consideración en un diagnostico diferencial de cualquier tipo de masa epidural relacionada con esta modificación genética.

DIFICULTADES EN EL APRENDIZAJE

Existen dos causales para la aparición de dificultades o problemas en el aprendizaje: físicas y emocionales. Las físicas aparecen en aquellos casos en que se compromete el sistema nervioso central mediante interferencias en la recepción y en el procesamiento de datos del cerebro. Dichas deficiencias se originan tempranamente en el embarazo, en la etapa de formación del sistema nervioso.

Entre los problemas serios de la NF-1, este es el más común. Ocurre en un promedio de seis veces mayor en personas afectadas que al de la población en general y en aquellas, se presenta en el 50% de los casos. Su grado varía entre cada afectado. Supuestamente, este inconveniente proviene de anomalías cerebrales: tumores e hiperintensidad. Existen razones de peso para sospechar que la NF-1 conlleva algún tipo de deterioro en el desarrollo intelectual. La dificultad en el aprendizaje se puede catalogar como un corto circuito en uno o en varios de los canales cerebrales.

Estudios realizados tanto en Suecia como en otros lugares han arrojados resultados evaluando que, por lo general, las personas afectadas con NF-1 presentan retardo mental ligero. Estos problemas en el aprendizaje no se complican con el paso del tiempo. No son progresivos, pero no desaparecen al llegar a la edad adulta. No existe patrón específico sobre las dificultades en el aprendizaje relacionadas con la NF-1. Investigaciones recientes canadienses relacionan las diferentes dificultades en el aprendizaje con un extremado bajo peso corporal en el momento del nacimiento.

Todo ser humano tiene dos copias de cada gen en su cuerpo. Quien presenta una afección por NF-1, tiene una de las copias del gen NF-1 deteriorada, errada o mutada en cada una de las células de su cuerpo; es decir contiene una copia normal y otra anormal. El tener una de estas últimas en la región cerebral, predispone a la existencia de dificultades en el aprendizaje.

Un grupo de científicos norteamericanos, encabezados por el Dr. Alcino Silva, encontraron en ratones de laboratorio con una mutación de NF-1, unas señales inhibidoras del cerebro inusualmente fuertes e hiperactivas. Se cree que durante el proceso de aprendizaje, las señales estimulantes cerebrales efectúan cambios en la estructura del cerebro necesaria para la memoria. Es probable que tanto en los ratones como en las personas con NF-1, tales señales no son lo suficientemente fuertes para contrarrestar la anormalmente alta inhibición causada por la mutación de NF-1 y, como consecuencia, se pierde gran cantidad de información antes de llegar a conservarse. Dichos animales presentaron deficiencias de aprendizaje con una sorprendente similitud a las de los humanos. La antedicha mutación de NF-1 produce un aprendizaje espacial deficiente.

Una de los posibles causales de los problemas de aprendizaje radica en contener el cerebro una insuficiente cantidad de la proteína neurofibromina. Sin embargo, en estudios realizados por el Dr. Silva, en la ciudad de Los Ángeles, EEUU, sobre tales roedores, dichos problemas se pueden eliminar mediante la aplicación de drogas bloqueadoras. Según tales estudios, dichos fármacos arrojaron infinidad de efectos secundarios en humanos.

Entre las dificultades se encuentran los problemas de atención, las deficiencias de memoria, las deficiencias del lenguaje, los problemas de organización y las disfunciones motrices gruesas y finas. Tales deficiencias son el efecto de una organización cerebral diferente. Se clasifican en tres grupos definidos: global, habla, y retardos motrices. Cualquiera de ellas debe de ser reconfirmada por el neurólogo en varias sesiones con el paciente.

Los problemas en el aprendizaje, aunque no son una enfermedad, son tal vez el síntoma más devastador en la vida de los afectados pues contribuyen a una muy baja imagen personal, deficientes experiencias educativas y reducidas oportunidades para lograr una satisfacción personal o para obtener trabajos bien remunerados. Por tal motivo, estas deficiencias de aprendizaje deben ser atacadas desde temprana edad, mediante tratamientos con valoraciones psicológicas individuales, y total apoyo familiar, con el fin de prevenir en el futuro del paciente problemas personales, sociales y económicos tales como baja autoestima, formación académica irregular, deserción escolar, delincuencia juvenil y formal, drogadicción, desempleo, dificultades matrimoniales y familiares.

Los síntomas se empiezan a manifestar en los primeros años de edad escolar. Por lo general, con dificultad con las destrezas visuales o espaciales, también en el habla y

el lenguaje, a veces en la lectura o con las matemáticas o cualquiera de estas combinaciones. Comúnmente, la dislexia se debe a una anomalía genética o a un daño cerebral.También se manifiesta en una falta de atención la cual puede subsanarse aplicando medicamentos estimulantes adecuados. Adicionalmente, el promedio en la coordinación fina motriz decrece.

En algunas circunstancias, las agudezas visuales o auditivas pueden ser perfectas, sin embargo, la manera como el niño percibe u oye su entorno puede fallar. El niño lee "ola" en lugar de "alo", confunde el "3" con la letra "E", etc. Repite líneas al leer, confunde la izquierda con la derecha, se salta palabras. No calcula distancias ni la profundidad, se tropieza o tumba objetos, confunde sonidos similares, tienen poca percepción de expresiones faciales, tono de voz, tiene pocos amigos, poca memoria, mala motricidad, mala percepción espacial.

Por lo tanto, los profesores, médicos y padres deben ayudar a detectar desde temprana edad la presencia de estos síntomas, darles una especial atención y trabajar en conjunto para controlarlos antes de llegar a presentarse una falla escolar y el niño comience a perder confianza en sí mismo. Se debe alabar sus cualidades y logros en lugar de recalcar sus fallas. Estos pacientes deben ser observados y evaluados por un sicólogo o un neurólogo pediátra.

Es muy importante tener siempre bien en cuenta que los niños con problemas de aprendizaje son iguales a cualquier otro niño. La diferencia radica en el modo de aprendizaje. A estos niños se les acusa de no hacer el esfuerzo suficiente para poner atención cuando en realidad lo están haciendo mejor que sus compañeros de clase.

Investigaciones recientes mediante el uso de imágenes de resonancia magnética, han demostrado, en infantes con NF-1, la presencia de objetos brillantes no identificados, Obnis, en la región talámica, está estrechamente relacionada con coeficientes intelectuales menores, baja memoria, motricidad, fácil distracción, bajos dominio de atención; entre mayor cantidad de Obnis, menor el coeficiente intelectual, IQ.. Las biopsias practicadas a estas lesiones demuestran un mayor contenido de agua en ellas sin llegar a presentarse displasia. Se les considera un tipo de hamartoma benigno. La presencia de estas imágenes en otras partes del cerebro no tienen ningún impacto en el desarrollo neurofisiológico. Por lo general, estos objetos desaparecen con la edad.

El retardo mental de grado más severo correspondiente a un nivel escolar especial no es típico de este trastorno genético. No obstante de todo lo anterior, en caso de presentar un paciente dificultades en el aprendizaje, estas pueden no deberse a la NF-1.

Foto 19.- *Imagen con fines didácticos: Resonancia magnética nuclear axial. Glioma intraorbitario e intracanalicular (flechas).*

GLIOMAS O TUMORES ÓPTICOS

El nervio óptico controla la vista. Un glioma óptico es un tumor en cualquier lugar de este nervio pero por lo general se desarrollan en la región junto al hipotálamo cerebral.. Esta clase de tumores es poco frecuente, tan solo en un 15%, y aparece durante la niñez, de 4 a 6 años, y es fácilmente identificado por mala o decreciente agudeza visual o por un abultamiento en el ojo llegando a afectar la secreción de la hormona pituitaria.

En asocio con un glioma óptico pueden ocurrir sutiles defectos de campo periféricos, dificultad en la discriminación de los colores, palidez del nervio óptico, distorsión en la mirada binocular, glaucoma (en casos muy aislados), cefaleas o proptosis, estrabismo, sin llegar a causar problemas de agudeza visual.

Sin embargo, tanto los gliomas ópticos como los astrocitomas son las clases más comunes de tumores del sistema nervioso central en personas con NF-1. Se clasifican en dos clases. La variedad más común de gliomas benignos es aquella asintomática; se detectan tan solo al llevar a cabo exámenes de resonancia magnética. Los otros se comportan de manera agresiva y pueden comprometer la agudeza visual y causar estados enfermizos.

Un astrocitoma es una clase de tumor de bajo perfil o glioma, y se da como resultado de anomalías genéticas. Los estados tumorales o tumorgénesis se presentan cuando existe una falta parcial o total del gen supresor.

Es recomendable una resección parcial de un astrocitoma cuando se localiza cerca de áreas importantes cerebrales.

Los gliomas de la retina son extraños y usualmente están relacionados con la NF. Estos tumores blanquecinos por lo general contienen calcio y se asemejan a un pequeño retinoblastoma. Probablemente son malformaciones o tumores benignos llamados hamartomas y tienen un potencial de crecimiento limitado. Un neurofibroma es una clase de hamartoma. Una vez detectados, las anormalidades visuales poco progresan. Se aconseja tratamiento médico y quirúrgico (quimioterapia / radioterapia) para aquellos casos aislados que lleguen a progresar. En tal caso, el paciente debe estar previamente advertido sobre los efectos secundarios de las altas dosis radioactivas acerca de una posible aparición y desarrollo de neoplasmas malignos. En algunos casos no tratados a tiempo estos tumores en el nervio óptico pueden llegar a producir ceguera pero por lo general no afectan a ambos ojos.

Su presencia no está relacionada con ningún otro factor de riesgo tales como ocular o pérdida visual, óseo, neurológico o debido a la anamnesis del paciente.

Las investigaciones realzadas sobre gliomas del tallo cerebral han encontrado una suma cuantitativa de absorción de talio. No existe relación alguna entre la cantidad absorbida por el organismo y el tamaño del tumor y se desconoce el origen de dicha absorción.

Algunas evidencias señalan a las razas Afro-americanas de tener un menor riesgo de padecer glioma del nervio óptico en contraste con la raza blanca junto con los hispanos.

La localización del glioma es el factor más importante para poder determinar la naturaleza de los síntomas y de las señales. Puesto que por lo general, estas lesiones, la gran mayoría benignas, crecen lentamente, los ataques pueden considerarse como el síntoma clínico y pueden sucederse mucho tiempo antes del diagnóstico. Por lo general, un ataque demuestra la presencia de un tumor en los lóbulos temporales y frontales.

La mayoría de los gliomas son invasivos; pocas veces son lesiones puntuales. A pesar de esto, a menudo se pueden controlar y curar mediante tratamiento con resección radical. En caso de presentarse ataques, un electroencefalograma puede utilizarse como diagnóstico al emitir ondas y actividad epileptiforme.

Un tumor puede conllevar a presión intracraneal, deficiencias neurológicas progresivas, cambios sensoriales, dificultad en el habla y en el lenguaje.

HIPERTENSIÓN ARTERIAL

La Hipertensión arterial (HA) es otro de los síntomas de la NF-1. Es muy probable encontrar hipertensión en niños con NF-1. Se está comprobando una posible relación del gen de la NF-1 con las enfermedades cardiovasculares.

La HA es un hallazgo frecuente en pacientes con NF-1 (1,5--2,5%) Puede considerarse esencial, pero lesiones vasculares que provoquen HTA renovascular (estenosis de la arteria renal) son más frecuentes en pacientes con NF-1.

Tener en cuenta la posible existencia de un feocromocitoma en un paciente con HA y NF-1, presente en el 0,1--5,7% de los de los pacientes con NF-1. De los cuales: 84,2% el feocromocitoma es unilateral; 9,6% son bilaterales y 6,1% son ectópicos.

La edad media de diagnóstico son los 42 años de edad. Manejo de la HA: monitorización periódica de la presión arterial y screening de la estenosis de la arteria renal y feocromocitoma.

Ante cualquier masa suprarrenal hallada de forma incidental en un paciente con NF-1 debe descartarse la presencia de un feocromocitoma. Es importante realizar el diagnóstico preciso del feocromocitoma ante la posibilidad de embarazo, ya que se ha asociado a un aumento de la mortalidad fetal como materna. Relevante dar consejo genético a los padres.

COMPLICACIONES RARAS DE NF-1

Las complicaciones de la NF-1 se deben a afectación directa de los diversos sistemas por los neurofibromas, a un riesgo incrementado de malignización (la mayoría son fibrosarcomas, pero también otros tumores malignos, inclusive leucemias) y a una serie de asociaciones mal comprendidas.

Las complicaciones se mencionan a continuación ocurrir en 1%, o menos, de los pacientes con NF-1.
El anuncio está destinado a informarle de las raras complicaciones posibles en la NF-1, pero hay que destacar que muy pocas personas con NF-1 se experimentan alguno de estos síntomas:

- Macrocefalia
- El inicio temprano o tardío de la pubertad.
- Problemas con el crecimiento (demasiado corto o demasiado alto).
- El retraso mental.
- Epilepsia.
- Escozor cutáneo
- Los tumores cerebrales (excepto neuroma acústico y glioma óptico).
- Oclusión vascular cerebral (ictus).
- Ortopédicos Displasia de alas del esfenoides, escoliosis, arqueamiento congénito o pseudoartrosis, quistes óseos, hipercrecimiento óseo; sindactilia.
- Endocrinos como talla corta, trastorno neuroendocrino debido a tumores hipotalámicos, pubertad anormal, feocromocitoma.
- Impacto psicosocial

Los pacientes con NF-1 pueden tener un riesgo algo mayor de ciertos tumores malignos raros que ocurren en el cerebro, los nervios o la médula espinal, pero probablemente tienen el mismo riesgo de cáncer "comunes" (como el de pulmón, mama, estómago, etc.) como en la población general.

Me referiré someramente a algunas de estas complicaciones exóticas en el contexto de la NF-1, compleméntese con el cuadro 1.

MACROCEFALIA

La macrocefalia por sí sola no es una característica propia para diagnosticar la NF-1. Por lo general, tanto niños como adultos con NF tienen la circunferencia de la cabeza grande lo cual no indica un problema médico de consideración como tampoco significa la presencia de problemas en el aprendizaje.

La cabeza crece a un promedio mucho mayor pero en una rata continua y sin modificación. Si este es el caso, no son necesarios ninguna clase de exámenes radiográficos ni de tomografías pero se debe hacer un seguimiento periódico. A veces, la cabeza sigue creciendo pasada la etapa de la pubertad. Se recomienda medir la circunferencia de la cabeza durante los tres primeros años de vida.

En casos extremadamente extraños, se puede producir una hidrocefalia la cual es un problema muy grave y requiere de cirugía.

PUBERTAD PRECOZ

Por lo general, la pubertad llega en su edad normal, niñas (8 - 13) - niños (9 - 14). Sin embargo, se puede desarrollar o muy temprano o muy tarde.

La pubertad precoz con un crecimiento acelerado ocurre en algunos individuos con NF-1.

La pubertad comienza cuando se desarrollan cambios entre los sistemas de las gónadas y la glándula pituitaria e hipotalámica. Durante este período se incrementa la producción corporal de esteroides de las gónadas y de la glándula suprarrenal.

Los niños y niñas con pubertad precoz tienen en sus organismos mayores cantidades de hormonas como el estradiol y la folicular y las segregan a temprana edad. Entre los síntomas de esta precocidad, figuran: crecimiento de masa corporal, de senos, vello púbico y huesos,

El endocrinólogo debe verificar la aparición de tales características sexuales secundarias con exámenes tales como el de las etapas Tanner. En estos casos, se debe evaluar la posibilidad de una anormalidad en el sistema nervioso central como un neurofibroma, un glioma o una lesión quiasmal interrumpiendo el eje hipotalámico-pituitario del cerebro.

Entre jóvenes afectados con NF-1, la pubertad precoz se presenta más en niños que en niñas.

Estudios recuentes descubrieron un gen localizado en uno de los pares del cromosoma 19 necesario para dar inicio a la pubertad. Un ejemplar sano es suficiente para comenzarla. Pero dos defectuosos -uno de cada padre- pueden evitar que el cuerpo madure.

Tales investigaciones estiman que un retardo puberal puede deberse en casos de familias en las que se han casado primos pues el gen podría afectar la producción o el procesamiento de una hormona sexual en particular. Así mismo, los factores ambientales, la nutrición, la exposición a diversos agentes químicos e incluso el ejercicio físico también desempeñan un papel en su inicio.

TALLA

La baja estatura por sí sola no es una característica propia para diagnosticar la NF-1 y hasta el momento, la medicina desconoce la relación existente y sus posibles causas.

La estatura de personas con NF puede ser o muy baja o muy alta. Esta condición se presenta en el 25% de pacientes en la etapa de pre adolescencia y en el 43% de adultos en los casos de NF-1 pero no indica un problema médico. A veces se produce una rata de crecimiento anormal: O muy rápida o muy lenta.

Foto 20. - *Enfermedad de Von Recklinghausen. Neurofibromatosis tipo 1. Paciente de la foto 18 con alteraciones dentarias (apiñamiento dental, enfermedad periodontal e hipertrofia de las encías), que genera malaoclusión dental. En la radiografía panorámica se observan estas alteraciones (Tama Viteri F. Atlas y Texto en Color de Imágenes Clínicas III Edición 2013. En prensa. Eduquil. Universidad de Guayaquil)*

Un niño con NF-1 es por lo general más bajito que el resto de su familia. Cualquier tratamiento médico o radiológico es por lo general improductivo a menos que la rata de crecimiento cambie repentinamente o preexistan otras manifestaciones diferentes a la NF como por ejemplo, un promedio de baja estatura familiar.

Entre los factores de riesgo para una baja estatura en niños afectados con NF-1, se encuentran las lesiones supraselares las cuales pueden conducir a una deficiencia en la hormona de crecimiento, deformaciones óseas, e insuficiencia nutricional.

Se aconseja efectuar un examen para conocer la secreción de la hormona de crecimiento presente en el organismo. Se estima una deficiencia en los niños afectados independientemente de cualquier daño pituitario o explicación de tipo clínico pero esta falta puede tratarse mediante hormonas de crecimiento y un uso terapéutico de la somatotropina.

Entre las enfermedades que se confunden con la NF, debido a una baja estatura, figuran los síndromes de Noonan y de Watson los cuales no tienen relación alguna con la NF-1.

OTRAS COMPLICACIONES

Entre otras complicaciones que se presentan, se dan: epilepsia, pruritos o rascado de la piel, oclusión cerebro vascular (bloqueo de los vasos sanguíneos que irrigan el cerebro), descoordinación y anormalidades sensoriales, leucemia mieloide crónica juvenil.

En casos muy aislados, se pueden presentar rabdomiosarcomas y xantogranulomas juveniles. Estos últimos son alteraciones benignas caracterizadas por lesiones cutáneas, o tumores amarillentos, de tejido de granulación con depósitos de lípidos en la cabeza, el cuello y el iris. Como su nombre lo indica, se presentan en la infancia y por lo general en las niñas quienes regularmente manifiestan una ausencia de eliminación renal causando sepsis urinaria e inflamaciones en los riñones dando lugar a orinas turbias y fétidas.

Sin embargo, estas características son extremadamente raras y por lo tanto no se hace necesario el efectuar exámenes periódicos de sangre u óseos.

Tan solo a un 4 a 7% de los pacientes afectados con NF-1 se les ha detectado manifestaciones orales. Todo tipo de tejidos orales, consistentes o suaves, han sido afectados por tumores siendo la lengua el lugar más común. Los hallazgos más comunes son: neurofibromas orales, papilas fungiformes alargadas, lesiones intra óseas, canales alveolares inferiores anchos, foramen mandibular alargado; apiñamiento dental, tal como presenta la paciente de la foto 20.

Los niños con NF-1 pueden padecer de migraña caracterizada por una cefalea continua o punzante, nauseas y dolores abdominales. Dichos infantes deben ser sometidos a cuidadosos exámenes físicos y neurológicos para excluir cualquier otra causa.

Los síntomas de problemas neurológicos, craneales o intracraneales pueden ser fácilmente detectados. Cambios en la vista, en la audición, el gusto o el habla; mareos súbitos sin causa aparente, desequilibrio, debilidad muscular, cambios de sensibilidad en cualquier área del cuerpo; cambios de comportamiento mental

inexplicados, epilepsia, imposibilidad de mover ambos ojos completamente, dolores de cabeza fuertes, palpitaciones, sudoración, dolor de pecho y en el abdomen, nerviosismo, irritabilidad, incremento en el apetito, pérdida de peso, ataques.

Las lesiones endócrinas en los sistemas vasculares y gastrointestinales figuran también entre las características de la NF-1. En tales casos suelen presentarse constipaciones, cólicos abdominales y hemorragias gastrointestinales en el lugar donde se localiza uno o varios neurofibromas intestinales difusos. Estos son causantes de anemias graves y de enfermedades intestinales. Por lo general no se desarrollan en la infancia.

Finalmente, algunos pacientes han considerado los cambios climáticos, especialmente de calor a frío, como agravantes de algunas manifestaciones tales como el dolor o la rigidez. Otros sienten la adherencia de una banda pegada al cuerpo estirándose y produciendo aguijonazos. Un grupo de científicos estudia la teoría sobre si existe en el organismo una pérdida en los niveles de potasio, esta conlleva a un exceso de calcio el cual posiblemente activa señales intracelulares afectando células vecinas. Tales ideas no han sido clínicamente comprobadas.

CÁNCER (MALIGNIZACIÓN)

Esta es probablemente la complicación que genera más preocupación en las personas involucradas con la NF-1, pacientes y médicos. En realidad, el riesgo de desarrollar cáncer que está definitivamente relacionado con la NF-1 es bajo (alrededor del 5%). Los dos tipos de cáncer particularmente asociados con la NF son los "tumores embrionarios" (tumores en la infancia que aparecen en tejidos embrionarios primitivos) y neurosarcomas 21 (tumores malignos de los nervios, generados por cambios en el comportamiento de un neurofibroma preexistente).

CLINICA Y COMPLICACIONES DE LA NF1
RIESGOS A LO LARGO DE LA VIDA

DERMATOLÓGICO
manchas de café con leche - 100%
pecas axilares e inguinales - > 60%
xantogranuloma infaltil - < 1%

NEUROLÓGICO
neurofibromas peroféricos - 100%
neurofibromas plexiformes - 30%
malignidad de nervio periférico - 1-2%
glioma de n.óptico (sintomatico)-1% glioma

OFTÁLMICO
nódulos de Lisch - >90%
neurofibromas plexiformes en órbita o párpados - 3%

PSICOLÓGICO
dificultades de aprendizaje - 3%
dificultad en áreas de aprendizaje - 30%
problemas de conducta - 30%
problemas de visión espaciales - 50%?

ESQUELÉTICO
escoliosis - 10%
seudoartrosis- 2%
displasia del ala del esfenoides - >1%
sobrecrecimiento local - <1%

VASCULAR
estenosis de arteria renal - 1-2%
estenosis arterial intracraneal - <1%

ENDOCRINAS
Feocromocitoma - < 1%
Carcinoide - < 1%
Pubertad Precoz - 1-2%

CRECIMIENTO
macrocefalia - 30%
talla baja - 25%

HEMATOLÓGICO
leucemia mielocítica juvenil - < 1%

Tabla 2 *resume los criterios diagnósticos.*

Los tumores malignos responden mejor al tratamiento si se los encuentra cuando son muy pequeños. Cuando un paciente con NF-1 observa que un bulto le crece rápidamente (incrementando su tamaño cada semana) o volviéndose muy doloroso, debe consultar a su médico y explicarle estos nuevos síntomas.

DIAGNÓSTICO

Para diagnosticar un paciente afectado con NF-1 desde el punto de vista clínico debe cumplir unos criterios diagnósticos y está estipulado que deben cumplir DOS o más de los que se detallan a continuación:

- Seis o más manchas color "café con leche" mayores de 5 mm de diámetro en pacientes antes de la pubertad y más de 15 mm si se miden después de la pubertad.
- Dos ó más neurofibromas de cualquier tipo (subcutáneo, cutáneo o plexiforme).
- Pecas o efélides en las axilas y/o en ingles.
- Gliomas en vías ópticas.
- Dos ó más nódulos de Lisch (hamartomas benignos del iris).
- Una lesión ósea característica (como la escoliosis).
- Pariente de primer grado afectado de NF 1 (padre o hermano). Compleméntese con la Tabla 1.

Es importante mencionar que a pesar de no ser considerados como elementos diagnósticos, la NF-1 puede presentarse además de manera ocasional: Macrocefalia, pubertad precoz, hipertensión arterial, alteraciones de la estatura, dificultades en el lenguaje, deformidades óseas, y otras. Por lo general, el orden de aparición es el siguiente: Manchas café con leche, pecas en las axilas, nódulos Lisch y neurofibromas.

Criterios clínicos para diagnóstico de NF1 - Consenso NIH	Frecuencia de presentación de las características clínicas
Presencia de 2 o mas de las siguientes caracteristicas:	Trastornos de aprendizaje: 60 - 80% TDAH: 30 - 60% Alteraciones en relac. Sociales: 40-60% Retraso Mental: 4 - 8%
6 o más manchas café con leche (>0,5 cm en sujetc prepuberales y >1,5 c en pospuberales)	Manchas café con leche > 99%
Pecas axilares y/o inguinales	Pecas axilares y/o inguinales: 85%
2 o más nódulos de Lisch	Nódulos de Lisch: 90 - 95%
Lesiones óseas típicas como pseucioartrosis de huesos largos como tibia o displasia del a la del esfenoides.	Pseudoartrosis de la tibia: 2% Displasia del ala delesfenoides: < 1%
Un neurofibroma plexiforme o dos más neurofibromas de cualquier tipo.	Neurofibromas plexiformes: 15% Neurofibromas cutáneos: > 99%
Gliomas de la vía óptica	Historia familiar: 50% Nuevas mutaciones: 50%
Un familiar en 1er grado con diagnoóstico NF	Tumores cerebrales 10% Gliomas ópticos: 15% sintomáticos: sólo 5%
	Tumores malignos: De los nervios periféricos: 2 - 5%

Tabla 1

DIAGNOSTICO DIFERENCIAL

•Síndrome de Proteo
Entidad caracterizada por hemihipertrofia, tumores subcutáneos y macrodactília. Descrita en 1979 por Cohen y Hayden. Debido a que el fenotipo de estos pacientes es cambiante con la edad, Wiedeman le dio el nombre de Proteus en honor al Dios griego que cambiaba su forma para evitar su captura. Este síndrome es un complejo trastorno hamartomatoso de causa desconocida, probablemente relacionado con la mutación de un gen en el mosaicismo somático.

Las alteraciones asociadas con el síndrome de Proteus pueden ser: anormalidades en el crecimiento (sobrecrecimiento asimétrico y desproporcionado del cuerpo, macrodactilia, aumento de la talla, macrocefalia), alteraciones cutáneas y subcutáneas (engrosamiento de la piel, nevus epidérmico, lipomatosis, linfagiomas y hemangiomas), afecciones óseas (hemihipertrofia, defectos de angulación de las rodillas, escoliosis, luxación de la cadera) y oculares (exostosis periorbital, tumor epibulbar, cataratas, miopía, nistagmus, ptosis, estrabismo y microftalmía). Otras anomalías que pueden encontrarse, ocasionalmente, son: embolia pulmonar, enfermedad pulmonar quística, lesiones urogenitales, cardiomiopatía hipertrófica, malformaciones cerebrales y vasculares.

En la mayoría de los casos las características hamartomatosas del síndrome se hacen evidentes sobre el año de vida, aunque pueden estar presentes en el nacimiento. Son progresivas durante toda la infancia y suelen cesar después de la pubertad. Esta entidad es polimórfica en cuanto a la localización de sus manifestaciones y su simetría y también lo es en cuanto al momento de su aparición; presenta pleomorfismo cronológico.

Existe el riesgo de muerte prematura en los individuos afectados debido a la trombosis venosa profunda y embolismo pulmonar causado por las malformaciones arterio-venosas que se asocian a este trastorno. A causa de exceso de peso y agrandamiento de las extremidades, la artritis y dolores musculares son muy comunes.

- Enfermedad de McCune-Albright

Denominada también Displasia Fibrosa Poliostotica. La enfermedad de McCune-Albright tiene características similares a la NF1: Manifestaciones óseas y pigmentaciones en la piel, tales como: MCL nacimiento, desarrollos fibrosos anormales en los huesos los cuales pueden conllevar a deformaciones óseas y fracturas y en algunos casos, sordera, ceguera y pubertad precoz en mujeres. Las MCL en esta entidad suelen ser más grandes, de contornos más irregulares y tienden a respetar la línea media.

Las MCL también se han relacionado con estenosis de la válvula pulmonar (síndrome de Watson), esclerosis tuberosa, síndrome LEOPARD y neoplasia endocrina múltiple (MEN), aunque también pueden encontrarse algunas de estas lesiones en personas normales.

- Déficit de vitamina D

Algunas de las enfermedades del sistema óseo se deben a una deficiencia nutricional en vitamina D.

- Displasia endocrina múltiple tipo 2B (MEN2B)

Neurinomas múltiples de mucosas, anomalías musculo esqueléticas, feocromocitomas, diversas manifestaciones endocrinológicas.

- Neurofibromatosis tipo 2

Neuromas acústicos, sordera, catarata posterior capsular, retinopatía pigmentaria, gliomas retinales, schwanomas

Pruebas Genéticas para el diagnóstico molecular de la NF-1

Laboratorio de Genómica de la Universidad de Alabama, Birmingham: Los médicos interesadas en la prueba directa de genes de la NF-1 puede ponerse en contacto con el Laboratorio de Genómica Médica de la Universidad de Alabama, Birmingham (UAB), teléfono (205) 934-5562. Más información sobre las pruebas está disponible en el sitio web de MGL .

El Investigador y sus pacientes

Grupo de investigadores. Estudiantes de 4to año. Catedra de Medicina Interna, Facultad de Ciencias Médicas de la Universidad de Guayaquil

BIBLIOGRAFÍA CONSULTADA

1A. Riccardi VM. Genetic Predisposition to and Histogenesis of Neurofibromas and Neurofibrosarcoma in Neurofibromatosis Type 1. Neurosurg Focus 2007;22(6):E3.

1. Recklinghausen Von FD. Uber die Multiplen Fibrome der Haut und Ihre Beziehung zu den Multiplen Neuromen. Berlin: A. Hirschwald, 1882.
2. Virchow R. Ueber die Reform der patologischen und therapeutischen Anschauungen durch die mikroskopischen Untersuchungen. Virchow Arch Pathol Anat Physiol Klin Med. 1847; 1:345-9.
3. Huson SM, Compston DA, Clark P, Harper PS. A genetic study of Von Recklinghausen neurofibromatosis in south east Wales. I. Prevalence, fitness, mutation rate, and effect of parental transmission on severity. J Med Genet. 1989; 26:704-11
4. Valero MC, Pascual-Castroviejo I, Velasco E, Moreno F, Hernandez-Chico C. Identification of de novo deletions at the NF1 gene: no preferential paternal origin and phenotypic analysis of patients. Hum Genet 1977; 99: 720-6.
5. Barker D, Wright E, Nguyen K, Canon L, Fain P, Goldgar D, et al. Gene for von Recklinghausen neurofibromatosis is in the pericentromeric region of chromosome 17. Science. 1987; 236: 1100-2.
6. Seizinger BR, Rouleau GA, Ozelius LJ, Lane AH, Faryniarz AG, Chao MV, et al. Genetic linkage of von Recklinghausen neurofibromatosis to the nerve growth factor gene. Cell. 1987; 49:589-94.
7. Malhotra R, Ratner N. Localization of neurofibromin to keratinocytes and melanocytes in developing rat and human skin. J Invest Dermatol. 1994; 102:812-8. 8. Dasgupta B, Gutmann DH. Closing the GAP between mice an men. Curr Opin Genet Dev. 2003; 13:20-7.
8. Dasgupta B, Gutmann DH. Closing the GAP between mice an men. Curr Opin Genet Dev. 2003; 13:20-7.
9. Costa RM, Silva AJ. Mouse models of neurofibromatosis type 1: Bridging the GAP. Trends Mol Med. 2003; 9:19-23
10. Brannan CI, Perkins AS, Vogel KS, Ratner N, Nordlund ML, Reid SW, et al. Targeted disruption of the neurofibromatosis type-1 gene leads to developmental abnormalities in heart and various neural crest-derived tissues. Genes Dev. 1994; 8:1019-29
11. Shen MH, Harper PS, Upadhyaya M. Molecular genetics of neurofibromatosis type 1 (NF1). J Med Genet. 1996; 33:2-17.
12. Serra E, Puig S, Otero D, Gaona A, Kruyer H, Ars E, et al. Confirmation of a double-hit model for the NF1 gene in benign neurofibromas. Am J Hum Genet. 1997;61:512-9. 14. Serra E, Ars E, Ravella A, Sánchez A, Puig S, Rosenbaum T, et al. Somatic NF1 mutational spectrum in benign neurofibromas: mRNA splice defects are common among point mutations. Hum Genet. 2001; 108:416-29.
13. Zhu Y, Ghosh P, Charnay P, Burns DK, Parada LF. Neurofibromas in NF1: Schwann cell origin and role of tumor environment. Science. 2002;296:920-2
14. Bajenaru ML, Hernandez MR, Perry A, Zhu Y, Parada LF, Garbow JR, et al. Optic nerve glioma in mice requires astrocyte Nf1 gene inactivation and Nf1 brain heterozygosity. Cancer Res. 2003; 63:8573-7
15. Harrison TR.. Alteraciones de la Piel. Tomo I. 17ava Edicion. McGraw Hill.2008, 327.
16. Pascual-Castroviejo I. Complications of Neurofibromatosis Type 1 in a serie of 197 children. In Fukuyama et al, eds. Fetal and Perinatal Neurology. Basel, Karger.1992: 162-73.
17. Pou Serradell A. Lésions centrals dans les neurofibromatoses: correlations cliniques, d´IRM et histopathologiques. Essai de classification. RevNeurol (Paris) 1991; 147: 17-27.
18. Riccardi VM. Neurofibromatosis: Clinical heterogeneity. Curr Probl Cancer 1982;7:1-34.
19. Crowe FW, Schull WJ, Neel JV. A clinical, pathological, and genetic study of multiple neurofibromatosis. Springfield (Il): Charles C. Thomas; 1956.
20. National Institutes of Health (NIH) Consensus Development Conference Statement: Neurofibromatosis 1988;1:172-178.
21. Dobski C, Reiman HM, Muller SA. Neurofibrosarcoma of skin and subcutaneous tissues. Mayo Clinic Proc 1990; 65:

Correspondencia
Dr. Francisco Tama Viteri
Correo: ftamav@hotmail.com
Teléfono: 0980199267
Guayaquil - Ecuador

SIGNOS CUTÁNEOS Y MANIFESTACIONES SISTÉMICAS

DE LAS NEOPLASIAS MALIGNAS OCULTAS. PARTE 1

Medina Chiriboga Francisco[1,a]

1 Dispensario Médico "Damas del Cuerpo Consular Español"
a Médico Dermatólogo

Recibido 23 de Mayo y Aceptado el 12 de Junio del 2013

RESUMEN

Las manifestaciones cutáneas de los tumores malignos comprenden un grupo de patologías que pueden ser marcadores de la presencia de neoplasias malignas ocultas y permiten el diagnostico precoz.
Aunque no es frecuente encontrar manifestaciones cutáneas de cánceres ocultos, cuando existen, son fundamentales en el pronóstico y el manejo del paciente.

A veces el tumor produce péptidos similares (like) a las hormonas que permiten explicar las manifestaciones cutáneas, así como ciertos síndromes. Sin embargo, la mayoría de las veces no se logra una buena explicación para un determinado comportamiento de la piel. Para complicar más las cosas, la misma dermatosis puede presentarse también en situaciones benignas.

La etiopatogenia todavía no ha sido bien definida. La existencia de diversos grupos, algunos claramente asociados y otros en los que solo hay una asociación estadística.

Palabras clave: Neoplasias, manifestaciones cutáneas.

SUMMARY

Cutaneous manifestations of the malignant tumors comprise a group of pathologies that may be markers for the presence of occult malignancy and allow the early diagnosis.
Although it is not common to find Cutaneous manifestations of hidden cancers, where they exist, are fundamental in the prognosis and management of the patient.

Sometimes the tumor produces similar peptides (like) to the hormones that help explain Cutaneous manifestations, as well as certain syndromes. However, most of the time isn't a good explanation for a particular behavior of the skin. To complicate matters further, the same dermatosis can also arise in benign situations.

The aetiopathogenesis has not yet been clearly defined. The existence of various groups, some clearly associates and others in which there is only a statistical Association.

Key words: Neoplasms, manifestations, cutaneous.

INTRODUCCIÓN

Se conoce que la piel puede ser el asiento de múltiples manifestaciones de enfermedades sistémicas y, aunque no es frecuente encontrar manifestaciones cutáneas de cánceres ocultos, cuando existen, son fundamentales en el pronóstico y el manejo del paciente.

A veces el tumor produce péptidos similares (like) a las hormonas que permiten explicar las manifestaciones cutáneas, así como ciertos síndromes. Sin embargo, la mayoría de las veces no se logra una buena explicación para un determinado comportamiento de la piel. Para complicar más las cosas, la misma dermatosis puede presentarse también en situaciones benignas[1].

Un estudio retrospectivo analizó 4.000 casos de pacientes fallecidos por carcinomas metastásicos. Entre ellos, el 10% tenía metástasis cutáneas; no es, por lo tanto, muy frecuente. Sin embargo, en el 8% de los casos, las lesiones de la piel fueron el primer signo clínico del carcinoma[3,4].

Entre los cánceres que metastatizan la piel, los más comunes son el melanoma, el carcinoma de mama y los carcinomas del aparato respiratorio superior. Los menos comunes son los cánceres de cuello uterino y los prostáticos. Intermedios en frecuencia son los carcinomas de pulmón y los colorrectales.

Sin embargo, es frecuente encontrar en la piel manifestaciones de un cáncer de pulmón o colorrectal, por ser cánceres muy comunes en la población. Aparte de los carcinomas, procesos hematológicos malignos y la enfermedad de Paget de la mama, también pueden tener compromiso directo de la piel.

Cuando se presenta una lesión metastásica de la piel, obviamente hay que buscar la lesión primaria. La historia clínica del paciente es muy importante, también la apariencia clínica de la lesión así como la ubicación. La histopatología, la inmunohistoquímica, así como los marcadores serológicos que existen en algunos tumores como el antígeno prostático específico en el carcinoma de próstata, la alfafetoproteína para el colorrectal y el antígeno carcinoembrionario para el hepático, son de gran ayuda.

La ubicación de las metástasis cutáneas tiende a estar cerca del tumor primario. Por eso, no es sorprendente encontrar nódulos cutáneos de consistencia muy dura en la pared del tórax en los casos de carcinomas pulmonares y mamarios; en los tumores abdominales se encuentran en la piel abdominal.

El carcinoma de células renales, sin embargo, tiene predilección por el cuero cabelludo. Su apariencia es la de un tumor vascular, pero a la palpación es duro y puede ser pasado por alto al confundirse con un angioma. La histopatología de este caso es patognomónica de carcinoma de células renales.

Pacientes con carcinoma de endometrio y que muestran cicatrices recientes de drenajes y suturas, no es extraño ver tumores tipo carcinomas saliendo a través de cicatrices quirúrgicas. Los nódulos que se observaban en la cicatriz debían considerarse enfermedad metastásica, a menos que se comprobara otra cosa[1, 1A.]

El cáncer de mama que metastatiza a la piel puede presentarse de muchas maneras, una de ellas es la forma zosteriforme, así llamada porque se presenta con lesiones iguales al zoster y con distribución dermatómica parecida. En este caso, la biopsia arroja células carcinomatosas en vez de células infectadas por el virus de herpes humano.

Un caso cercano, es el de la hermana Joseph, asistente del archiconocido Dr. Mayo. Una enfermera extraordinaria. Su capacidad de observación le valió que en su honor se bautizara un signo cutáneo, el signo de la Hermana Joseph. La hermana en cuestión presentó un nódulo en la zona umbilical, que se entendió de mal signo pronóstico para un carcinoma intraabdominal. Era un caso de carcinoma gástrico terminal, causa del óbito de esta mujer de reconocida capacidad de observación.

Han sido reportados casos de pacientes cuyo motivo de consulta han sido celulitis, y a veces de manera recurrente, por ejemplo. Estas lesiones eritematosas suelen tener como único síntoma discreto dolor a la palpación. Equívocamente han sido tratadas con antibióticos, sin resultados. En la anamnesis suelen tener el antecedente de un cáncer de próstata tratado. Aunque este cáncer rara vez metastatiza a la piel, los niveles de antígeno prostático específico están aumentados. Los niveles suelen bajar luego de la terapia específica, que coincide con la desaparición de la lesión en la piel. Se trata en este caso de un carcinoma erisipeloide, cuya característica definitoria es la invasión neoplásica de los linfáticos. En este caso, como en el cáncer de mama, es habitual observar un conducto linfático con un verdadero tapón de células malignas en su interior.

MANIFESTACIONES CUTÁNEAS Y SISTÉMICAS PARANEOPLÁSICAS

Los síndromes paraneoplásicos se definen como un conjunto de síntomas o signos no atribuidos a la invasión local del tumor o a sus metástasis, sino que están en relación a la liberación por el tumor de sustancias biológicamente activas identificadas como verdaderos péptidos que actúan a distancia. Los síndromes paraneoplásicos son patologías marcadoras de procesos malignos internos y pueden afectar órganos y sistemas diferentes del comprometido por el proceso neoplásico, como el sistema nervioso y la piel[1,1B]. Los mecanismos de producción son:

- Producción de proteínas activas como hormonas, factores de crecimiento, citoquinas, inmunoglobulinas, enzimas, etc.
- Mecanismo inmune: autoinmunidad, complejos inmunes.
- Producción de hormonas inactivas que bloquean hormonas normales o producción de "receptores ectópicos".
- Liberación de enzimas que normalmente no están en la circulación y que producen reacciones antigénicas o tóxicas.

Los síndromes paraneoplásicos se presentan en una minoría de los pacientes con cáncer con una incidencia entre 7-15% de los tumores. Pueden representar el primer signo de la enfermedad, de ahí la importancia de la detección precoz, constituyendo en algunas ocasiones la sintomatología principal del tumor. Además, en algunas ocasiones puede ser utilizada como marcador tumoral.

En la mayoría de los casos el síndrome sigue el curso evolutivo del tumor y se controla cuando lo hace éste, no obstante, en ocasiones su evolución puede ser independiente, como ocurre en ciertos síndromes neurológicos como la degeneración cerebelosa subaguda. Por ello, el tratamiento es fundamentalmente el

del propio tumor y en los casos en los que éste no es posible, se deben controlar las manifestaciones clínicas secundarias al cuadro paraneoplásico1, 1A,1B. Los tumores en los que con mayor frecuencia aparecen estos síndromes son el carcinoma microcítico de pulmón, linfoma y los cánceres de mama, ovario, gastrointestinal y renal. Los principales síndromes paraneoplásicos se clasifican en la **Tabla 1.**

SINDROMES ENDOCRINO-METABOLICOS	SINDROMES HEMATOLOGICOS
SINDROME DE CUSHING	Anemia
SINDROME DEL SIADH	Eritrocitosis
SINDROME DE HIPERCALCEMIA	Coagulación Intravascular Diseminada
SINDROME DE HIPOCALCEMIA	Trombocitopenia Autoinmune
SINDROMDE HIPOGLUCEMIA	Trombocitosis
SINDROME DE HIPERSECRESION DE GONATROFINAS	Tromboflebitis Migrans
SINDROME DE HIPERSECRESIÓN DE HORMONA DEL CRECIMIENTO	Eosinofilia y Basofilia. Endocarditis Trombótica Abacteriana
SINDROMES NEUROLOGICOS	SINDROMES CUTANEOS
SINDROME DE ENCEFALOMIELITIS	Enfermedad de Paget
DEGENERACION CEREBELOSA-MIOCLONUS	Enfermedad de Bowen
SINDROME OPSOCLONUS-MIOCLONUS	Acantosis Nigricans
RETINOPATIA	Sindrome de Sweet
NEURITIS OPTICA	Sindrome de Leser-Trélat
NEUROPATIA MOTORA	Eritema Giratum Repens
NEUROPATIA SENSITIVA	Eritema Necrótico Migratorio
NEUROPATIA SENSITIVO-MOTORA	Dermatomiositis
POLINEURITIS AGUDA	Dermatitis Exfoliativa
NEUROPATIA VEGETATIVA	Enrojecimiento
SINDROME DE EATON-LAMBERT	Hipertricosis Lanuginosa
DERMATOMIOSITIS	Penfigoide
POLIMIOSITIS	Alopecia
MIASTENIA GRAVIS	Prurito
SINDROMES GASTROINTESTINALES	OTROS
SINDROME ANOREXIA-CAQUEXIA	Osteoartropatía Hipertrófica
ENTEROPATIA PIERDE PROTEINA	Fiebre
SINDROMES RENALES	OTROS
SINDROME NEFROTICO	

Foto 1

Comenzare describiendo las manifestaciones paraneoplásicas de estirpe hematológica.

Los tumores hematológicos también pueden producir metástasis de piel; se les llama leucemia cutis y linfoma cutis. Se incluyen también las lesiones cutáneas de mieloma múltiple o plasmacitoma[1,3,4].

•***La leucemia cutis*** ocurre con mayor frecuencia en las leucemias mielocíticas o mielomonocíticas y su presencia implica un signo de muy mal pronóstico. Las marcas características de los cánceres hematológicos son las lesiones hemorrágicas y las lesiones nodulares infiltradas dérmicas.

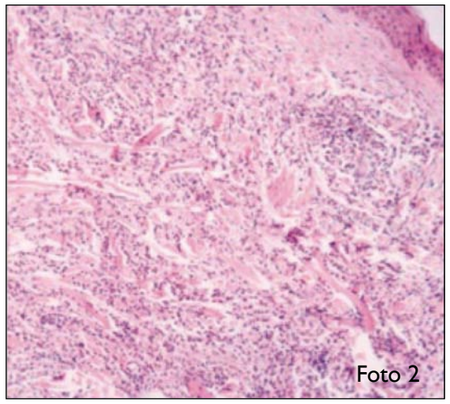

Foto 2

Foto 1.- *Leucemia cutis. Varón de 75 años con antecedentes de diabetes tipo 2, HTA, hiperlipemia, ulcus duodenal y marcapasos. Ingresa por insuficiencia cardiaca descompensada. En la analítica destacaba anemia macrocítica y leucocitosis de 14.200 (neutrófilos: 46%) (Gentileza del Dr. Rafael Fernández De La Puebla. México).* **Foto 2.-** *Histopatología. Infiltrado celular en la dermis media, con dermis papilar conservada (H&E).*

La histología es útil para establecer el diagnóstico, pero no para la clasificación.

Con una frecuencia no va más allá de un 3% a 5%, las lesiones específicas de mieloma cutis o linfoma cutis y leucemia cutis son sumamente raras. La presentación habitual es en forma de nódulos únicos o múltiples. En contraste, las lesiones no específicas son muy frecuentes y suelen encontrarse en, aproximadamente, la mitad de los casos (estas lesiones son de muy diversa naturaleza). Los signos cutáneos no específicos más comunes de linfoma y leucemia cutis son: púrpura cutánea, prurito, erupciones, eritema multiforme, cambios de pigmentación (Signo de Leser-Trélat) y vasculitis leucocitoclásticas, entre otras.

La característica clínica de la leucemia cutis puede ser una lesión hemorrágica, sensible a la palpación, en la

que la biopsia revela infiltración de células leucémicas, excoriaciones y lesiones extremadamente pruriginosas.

Las vasculitis leucocitoclásticas se presentan como púrpura palpable.

Es frecuente que la leucemia mieloide crónica y los trastornos linfoproliferativos se presenten como una reacción exagerada a la picadura de insectos (edema, urticaria, incluso reacción en el ganglio regional).

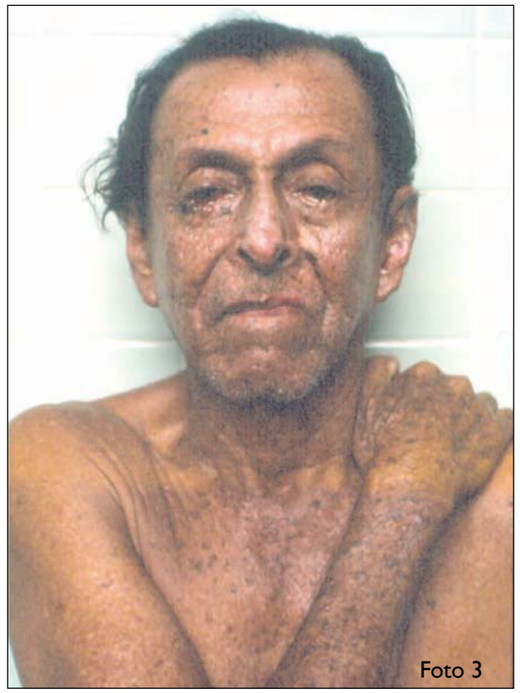

Foto 3.- *Enfermedad Linfoproliferativa. Linfoma. Paciente de 68 años de edad que ingresa por presentar dermatosis muy sugestiva de queratosis seborreica (Signo de Leser-Trélat) como manifestación paraneoplasica, malestar general, subictericia de piel y conjuntivas, astenia y sensación de pesantez en hipocondrio izquierdo, además, en los dos últimos meses hiporexia y pérdida de peso. Hepatoesplenomegalia no dolorosa, microadenopatias inguinales, y aparentemente ascitis. Inmunoelectroforesis de proteínas del plasma: gammapatía monoclonal Ig kappa. La Inmunoelectroforesis de las proteínas plasmáticas. Componente monoclonal que corresponde a IgG cadena kappa. Además, la inmunodifusión radial determinó concentraciones del componente monoclonal IgG: 3.220 mg/ml (N: 640-1.400 mg/dl). La Histopatología de la biopsia ganglionar inguinal fue concluyente: Ganglio linfático con borramiento de la arquitectura tisular debido a un infiltrado difuso de linfocitos neoplásicos pequeños. Proceso linfoproliferativo maligno "de bajo grado de malignidad, centrocítico" en la clasificación de Kiel. Dxs: Linfoma no-Hodgking, difuso, linfocítico pobremente diferenciado. El aspirado de médula ósea reveló infiltrado "con claro predominio linfocitario, compatible con linfoma.*

Foto 4.- *RMN del abdomen. Múltiples linfadenopatías retroperitoneales (flechas). (Gentileza del Dr. Francisco A. Tama Viteri. Atlas y Texto en Color de Imágenes Clínicas II Edición 2010. Senefelder. Universidad de Guayaquil).*

- ***Mieloma múltiple***. En esta enfermedad mieloproliferativa, la lesión cutánea característica son múltiples nódulos hemorrágicos, aunque raro en este tumor se suele presentar en un 4% a 5% de los casos, siendo relativamente más frecuente en los casos de mieloma de tipo IgD.
- ***La enfermedad de Paget*** es muy poco manifiestas y, casi siempre, es diagnosticada como otra patología en la primera consulta. Esto se debe a que su aspecto es eczematoide. Por ejemplo, alrededor del pezón se observa una erupción de aspecto eczematoso (también se puede presentar en la región genital y en el pliegue inguinal) y, al verla por primera vez, suele ser tratada con corticoides tópicos o antifúngicos. Cuando la lesión no responde como se espera, se debe hacer una biopsia para buscar las células de Paget.

En la enfermedad de Paget el tumor acompañante es casi siempre un carcinoma intraductal. Sólo en un 40% a 45% de los casos se encuentra un carcinoma en localización extramamaria (habitualmente rectal o genitourinario); en el resto de los casos se encuentra solamente un carcinoma intraductal limitado a la piel. Respecto a los fenómenos paraneoplásicos, sólo una minoría se acompaña de factores circulantes, los que pueden ayudar a establecer la presencia de este fenómeno y a precisar el diagnóstico del tumor maligno de base; la gran mayoría son idiopáticos.

Para comenzar con los que presentan factores hormonales, se analizarán los llamados síndromes neuroendocrinos. Estos incluyen el eritema necrolítico migratorio o síndrome cutáneo del glucagonoma, el síndrome carcinoide y el síndrome de Cushing paraneoplásico.

- ***El Glucagonoma.*** Se caracteriza por la presencia e una lesión de aspecto serpiginoso, erosionada y tratando de formar vesículas. El estudio apropiado tratando de buscar una neoplasia intraabdominal, que junto a niveles elevados de glucagón, suelen confirmar el diagnóstico de glucagonoma.
- ***El eritema migratorio necrolítico.*** Este asocia a menudo con cáncer pancreático de células alfa secretoras de glucagón y su manifestación cutánea característica es una mezcla entre lo que suele llamarse eritema gigante y la necrosis epidérmica tóxica. Puede ser muy tenue y comenzar sólo con queilitis angular y glositis con compromiso de la mucosa bucal. El paciente puede tener trombosis de venas profundas. Los estudios que se solicitan, y que confirman el diagnóstico, son los niveles plasmáticos de glucagón, que están muy elevados. Hay una disminución de aminoácidos y de ácidos grasos esenciales en el plasma, y niveles más o menos elevados de glucosa.
- ***Síndrome carcinoide.*** Característicamente se presenta eritema acompañadas de bochornos (flushing). Otros síntomas que acompañan al síndrome carcinoide son: diarrea, dolor abdominal, insuficiencia ventricular derecha y manifestaciones asmatiforme. Estos tumores pueden localizarse en el tracto gastrointestinal, pulmones y ovarios. Hay que recordar que los péptidos son degradados rápidamente por la circulación portal, por lo que, generalmente, se desarrollan metástasis hepáticas. Los péptidos activos son muchos, incluyendo taquiquininas, péptido intestinal vasoactivo (VIP) e histamina, sustancias estas que ocasiona el flushing. El estudio diagnóstico es la determinación, en orina de 24 horas del ácido 5-hidroxiindolacético (hidroxitriptamina), metabolito de la serotonina.
- ***El Síndrome de Cushing*** se presentan con la cara eritematosa, congestiva, acné e hirsutismo, que le brinda la clásica cara de luna llena, que además muestra el severo sufrimiento del paciente; también pueden mostrar hiperpigmentación y estrías rojo vinosas (hemorrágicas, por ruptura del colágeno de la piel) marcadas y anchas (foto 5).

El hallazgo clásico es el cuello de búfalo con la cara de luna llena y la causa puede ser un tumor suprarrenal productor de cortisol o un tumor ectópico productor de ACTH. El más común de los síndromes de Cushing es, con toda probabilidad, el iatrogénico, producido por la excesiva prescripción médica de corticoides. Debemos recordar que la enfermedad de Cushing, propiamente tal, corresponde a tumores de la hipófisis anterior.

El paciente de la fotos presento un Cushing iatrogénico, obsérvese las severa osteoporosis esteroidea.

Por otro lado, existen muchos tumores que pueden producir ACTH en forma ectópica. Los más conocidos son los carcinomas pulmonares, pero también se ha descrito en tumores carcinoides, cáncer de tiroides, cáncer de páncreas, feocromocitoma, ganglioneuromas, melanoma y carcinoma de próstata.

Es difícil establecer si un síndrome de Cushing se debe a una producción ectópica de ACTH o a un tumor de la hipófisis. En ambos casos se ve miopatía, hiperpigmentación (por efecto similar a hormona melanoestimulante), hipertensión arterial, hiperglucemia, y edema.

Foto 5.- *Síndrome de Cushing iatrogénico. Toxicidad por corticosteroides. Fenotipo clásico del síndrome de Cushing. Cara de luna llena, redistribución de la grasa corporal (Jifa de Búfalo), posición del ahorcado, obesidad troncular. Adviértase las grandes estrías en el abdomen. (Gentileza del Dr. Francisco A. Tama Viteri. Atlas y Texto en Color de Imágenes Clínicas II Edición 2010. Senefelder. Universidad de Guayaquil).*

Hay publicaciones que sugieren que, en ausencia de tumor de hipófisis, es menos probable observar estrías y cara de luna. En los análisis químicos se pueden encontrar alteraciones del potasio, pero la clave está en los niveles elevados de cortisol matutino, los que no se suprimen con la prueba de supresión con dexametasona. Los niveles urinarios de cortisol también suelen estar elevados.

- La Acantosis nigricans signo ominoso de neoplasia oculta, pero también puede ser una manifestación, que de hecho lo es, dentro del contexto de la obesidad. Estas lesiones suelen observarse como zonas de coloración oscura nacarada (no por presencia de pigmento, sino por hiperqueratosis) habitualmente en las axilas y alrededor del cuello, de aspecto nauseabundo y desagradable, como manifestación inequívoca de insulinoresistencia en pacientes obesos. Desde una perspectiva general, la acantosis nigricans asociada a tumores malignos es extremadamente rara. Cuando se presenta es, por lo general, en pacientes mayores de cuarenta años, muy extensa y a menudo compromete la mucosa[5].

Cuando la acantosis nigricans se presentan en pliegues lineales en las palmas de las manos, prácticamente todos los pacientes tienen algún tipo de cáncer, habitualmente carcinoma gástrico o pulmonar. La acantosis nigricans puede aparecer sobre los nudillos, en forma de pápulas, y en la mucosa oral, observándose las pápulas en las comisuras de la boca. Las etiologías posibles son muchas; puede ser hereditaria, ser causada por medicamentos o por endocrinopatías como la diabetes, el sobrepeso o la obesidad. Es importante recordar que la acantosis nigricans como acompañante de cáncer es muy rara. La foto presenta un caso de una paciente con adenocarcinoma de estómago y acantosis nigricans como manifestación paraneoplásica[5,6].

- La amiloidosis sistémica primaria, gammapatia monoclonal que se asocia con presentarse con un púrpura en pinchazo, con pápulas céreas en la cara, placas en los pliegues cutáneos, macroglosia y manos con aspecto de esclerodermia (foto 8). Recordemos que en la amiloidosis sistémica primaria y la asociada a mieloma múltiple, hay depósito de cadenas livianas de IgG en órganos como el corazón,

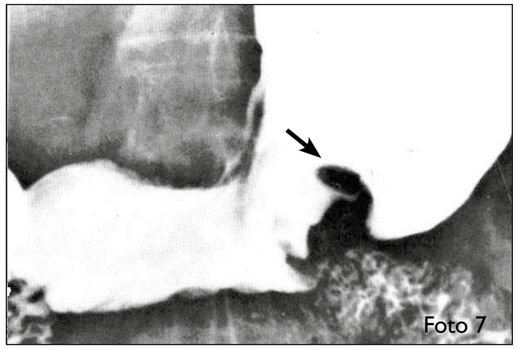

Foto 6.- *Acantosis nigricans paraneoplasica por cáncer de estomago.- Paciente de 66 años de edad que consultó por pérdida de peso progresiva, dispepsia gástrica y cambios de color y tersura de la piel. A la exploración se encontró piel hiperpigmentada difusamente, en ciertas partes placas con diminutas pápulas. Piel áspera, reseca, hiperpigmentada y con ciertas excrecencias polipoides, así como tenues pápulas que le brindan un aspecto sucio y paquidermiforme. Por lo general esta entidad puede preceder o seguir al diagnóstico del cáncer, pero en la mayoría de los casos se diagnostica de forma simultánea, como ocurrió en esta paciente. El estudio radiológico del tracto digestivo evidenció masa tumoral. El estudio de la biopsia de dicho tumor evidenció adenocarcinoma gástrico.*

Foto 7.- *Tránsito gastroduodenal. Ulcera enorme sobre una masa polipoide fungiforme (flecha). Acantosis pigmentaria diseminada paraneoplásica. Cáncer de Estomago. (Gentileza del Dr. Francisco A. Tama Viteri. Atlas y Texto en Color de Imágenes Clínicas II Edición 2010. Senefelder. Universidad de Guayaquil).*

la lengua, el tracto gastrointestinal, el sistema nervioso y la piel. En la amiloidosis secundaria no hay lesiones cutáneas. Las pápulas céreas, a la biopsia, muestran depósito de amiloide.

Foto 8.- *Amiloidosis sistémica primaria. Paciente de 55 años de edad, diagnosticada de amiloidosis sistémica primaria que presentó purpura periorbitaria post-proctosigmoidoscopia (PPPP) después de la realización de este examen. Adviértase la presencia de pápulas purpúricas con vesículas hemorrágicas periorbitarias, que contrasta con la presencia de múltiples pápulas no hemorrágicas ubicadas en los párpados, surco nasolabial y en los labios inferiores. (Gentileza del Dr. Francisco A. Tama Viteri. Atlas y Texto en Color de Imágenes Clínicas II Edición 2010. Senefelder. Universidad de Guayaquil).*

- La acroqueratosis paraneoplásica8 (Síndrome de Bazex) se caracteriza de manera sindrómica con lesiones de aspecto psoriasiforme, con una erupción escamosa que compromete cara y orejas, y se asocia con carcinomas escamosos respiratorios o digestivos altos, habitualmente en hombres en edad media. El cáncer se encuentra, en prácticamente todos los casos, meses o años después de los hallazgos cutáneos[7].

En el síndrome de Bazex la piel se compromete en tres etapas. La etapa inicial es muy sutil, con descamación en los dedos de manos, pies orejas; puede haber paroniquia con compromiso ungueal. Después se disemina hacia el centro de la cara. Como todos los clínicos saben, la psoriasis prácticamente nunca compromete la cara. Luego compromete las palmas de las manos, las plantas de los pies hasta que las lesiones cutáneas se generalizan. Todos estos pacientes tienen siempre un cáncer asociado [7,8].

- Dermatomiositis. Se puede observar el eritema heliotropo característico, una coloración violácea, rosado-rojiza, asociada con edema periorbitario, que compromete la cara. Este también se presenta en los nudillos (signo de Gottron), a diferencia del lupus eritematoso sistémico, que también puede presentar placas, pero entre los nudillos. Por último, igual que en todas las mesenquimopatías, se pueden observar asas capilares dilatadas en la piel periangular. Fuera de los hallazgos cutáneos, entre los que también puede haber calcinosis cutis, se presenta debilidad muscular proximal, a nivel de la cintura escapular y pélvica. Dependiendo de la serie que se analice, la dermatomiositis está asociada con algún cáncer oculto entre un 10% a 40%, motivo del siguiente caso.

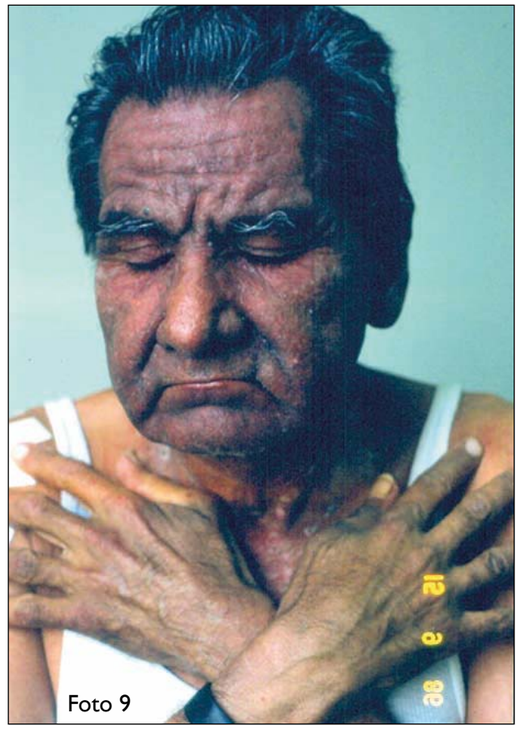

Foto 9.- *Dermatomiositis paraneoplásica. Paciente de 62 años de edad que ingresa por presentar debilidad muscular progresiva y grave de brazos y piernas; pérdida ponderal. Además, eritema violáceo en la parte superior del pecho, cuello y sobre todo en la cara, algo descamativo. Es clara la disposición de este eritema violeta alrededor de los ojos o heliotropo con edema. Con buena voluntad se observa pápulas eritematosas violáceos a nivel de los nudillos de los dedos (pápulas de Gottron). Evolución 7 meses. Debido a la rápida evolución del cuadro se investigó la presencia de neoplasia sobre todo pulmonar y del tubo digestivo.* **Foto 10.-** *Tránsito gastroduodenal. Confirmó la presencia de una imagen de substracción muy sugestiva de neoplasia, se confirmó la naturaleza maligna tras el estudio de la biopsia. Se realizó además biopsia de piel afecta. (Gentileza del Dr. Francisco A. Tama Viteri. Atlas y Texto en Color de Imágenes Clínicas II Edición 2010. Senefelder. Universidad de Guayaquil).*

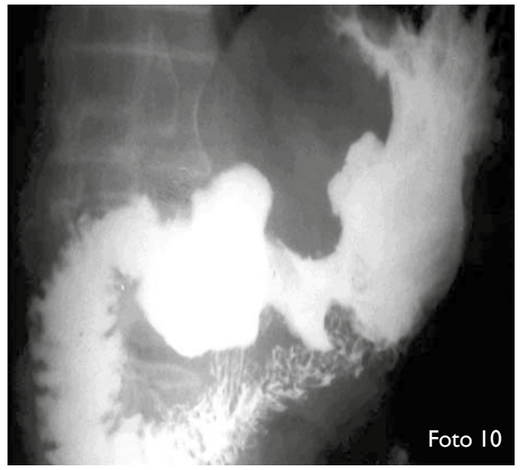
Foto 10

Los resultados de la mayoría de las series indican que, en promedio, hay un 25% de cánceres asociados. El tipo de cáncer corresponde a los prevalentes en la población general, por lo que el estudio debe ser dirigido por los síntomas del paciente, el examen físico y la edad. En EE.UU., en varones se busca cáncer de próstata, pulmón, cáncer digestivo y linfoma; en mujeres, cáncer de mama, pulmón, genitourinario y de colon. Los exámenes diagnósticos que pueden ser útiles son las enzimas musculares como la creatinfosfokinasa (CPK), la aldolasa y la aspartatoaminotrasferasa que, aunque por lo general se le considera una enzima hepática, en este caso puede indicar daño muscular. También son útiles la biopsia muscular y la electromiografía (EMG). Se debe solicitar EMG de una sola fibra, por ser más sensible. No se inicia un tratamiento esteroidal sistémico sin biopsia y EMG.

- ***Síndrome de Cronkhite-Canada***. Este síndrome por demás interesante pero raro, se caracteriza clínicamente por perdida marcada de peso, diarrea y hallazgos cutáneos; perdida de cabello y de las uñas de manos y pies, dejando uñas residuales, esponjosas. Puede haber áreas llamativas de hiperpigmentación, especialmente en las palmas. La combinación de alopecia, hiperpigmentación y alteraciones de las uñas configura el síndrome. La endoscopía digestiva suele poner en evidencia múltiples pólipos a lo largo de todo el tubo digestivo, excepto en el esófago. El síndrome Cronkhite-Canada es una poliposis no hereditaria que característicamente respeta el esófago.
  Estos pacientes tienen diarreas intensas, pierden peso y se desnutren. Los pólipos son tan numerosos que es prácticamente imposible hacer un buen screening, y en la mayoría de las series se encuentra carcinoma de colon en el 15%, aproximadamente.
- ***Eritrodermia.*** clínicamente se caracteriza por piel roja, descamada, desde la cabeza a los pies, habitualmente muy pruriginosa. En alrededor del 10% de los casos hay un cáncer asociado. El más común es el linfoma cutáneo de células T o síndrome de Sézary. El estudio de laboratorio de rutina generalmente no es útil, excepto si se busca células de Sézary. En el frotis de sangre se puede observar linfocitos con núcleo cerebriforme. La mayoría de las veces el eritroderma no tiene relación con cáncer y es una complicación de alguna dermatosis preexistente como psoriasis, dermatitis atópica, dermatitis de contacto o reacción a fármacos. Sólo de 10% a 13% corresponde a una enfermedad maligna, habitualmente linfoma T, y más raramente a la manifestación paraneoplásica de un tumor sólido, o una leucemia.
- ***Signo del tronco de árbol.*** El siguiente signo cutáneo es uno de los más hermosos que se puede observar (para el médico, no para el paciente) y es difícil de olvidar. Se ve como anillos leñosos, como cuando se corta el tronco de un árbol. Se ve eritema y descamación en bandas concéntricas que se mueven con rapidez hasta un centímetro en 24 horas. Cuando se presenta este signo, prácticamente siempre hay un cáncer asociado, generalmente un tumor sólido de tipo carcinoma. El signo puede preceder al cáncer y evoluciona en paralelo con éste, por lo que cuando se trata el carcinoma, y remite, el signo desaparece. Si el signo vuelve a aparecer, ha habido una recidiva tumoral.
- ***La Hipertricosis lanuginosa maligna.-*** hay un excesivo crecimiento de pelo sin signos de virilización, inicialmente los pelos son lanuginosos, con el tiempo se vuelven gruesos y ásperos. En situaciones como las que se describe antes de catalogar como una paraneoplasia hay que indagar sobre causas medicamentosas y endocrinopatías. Se describen múltiples neoplasias asociadas, por lo general es un hallazgo tardío y, cuando en un paciente se encuentra este tipo de vello de características fino y aterciopelado, el cáncer está en etapa terminal. Se ha descrito asociado con cánceres del tracto digestivo (esofágico), de pulmón, tumores APUD (Apudomas) y linfomas. Muchas veces el primer hallazgo es un hirsutismo13. Se puede sospechar una endocrinopatía, efecto secundario a medicamentos, o porfiria cutánea tarda. La forma velluginosa verdadera tiene dos causas: congénita o maligna. La hereditaria es muy fácil de distinguir, porque el paciente la ha tenido toda la vida. El vello maligno puede estar asociado a glositis o acantosis nigricans[3,5].
- ***Ictiosis.*** Para esta entidad no contamos con cifras de incidencia en el contexto de las neoplasias, es muy común en la población y se presenta como una piel seca y descamada. Existen muchas causas de ictiosis. Entre las enfermedades sistémicas tratables están el hipotiroidismo, la sarcoidosis, las deficiencias nutricionales y algunos medicamentos, especialmente los agentes que disminuyen el colesterol (estatinas). Sin embargo, en sujetos jóvenes que desarrollan una ictiosis de comienzo súbito, junto con algunos otros síntomas, se debe sospechar un linfoma de Hodgkin (es el más frecuente y casi el único, salvo por algunas publicaciones aisladas que también mencionan el sarcoma de Kaposi y el carcinoma de mama y pulmón).
- ***Síndrome de Sweet.*** Es una dermatosis neutrofílica. Se presenta como placas eritematosas sensibles en un paciente febril, con malestar general, leucocitosis con neutrofilia y velocidad de sedimentación elevada. El diagnóstico lo hace la biopsia, que muestra un intenso infiltrado de polimorfonucleares, sin evidencia de vasculitis. Hay dos formas de este síndrome: la idiopática, que se presenta en mujeres jóvenes, por lo general después de una infección respiratoria alta y que tiende a un buen resultado. El tratamiento es una verdadera prueba diagnóstica, ya que éste se confirma según lo rápido que las lesiones desaparecen con corticoides sistémicos. Un 20% está asociado con cáncer, generalmente leucemias. Los signos que ayudan a sospechar una enfermedad paraneoplásica son la presencia de anemia acompañante, o la presencia de lesiones que tienden a ulcerarse o de naturaleza bulosa.
- ***El Pioderma gangrenoso***. Es otra dermatosis paraneoplásica neutrofílica. El pioderma gangrenoso tiene cuatro formas clínicas de las cuales la forma bulosa atípica es la que se relaciona con tumores principalmente del área hematológica, destacando las leucemias, por lo que la evaluación de sangre periférica y la médula ósea son importantes.
- ***Signo de Trousseau.*** Se caracteriza por cambios de pigmentación postinflamatorios en los que se observan venas inflamadas. Es una flebitis superficial de la piel, a menudo recurrente, que se asocia con carcinomas de páncreas, estómago, pulmón y mama. Cuando se presenta como signo inicial, por lo general el cáncer está ya muy avanzado[12]. El propio Dr. Trousseau, medico que lo describió, la presento, falleciendo de un cáncer gástrico.
- ***El síndrome de Muir-Torre(SMT).*** Se hereda de forma autosómica dominante, con una gran penetrancia y expresión variable. Se han descrito más de 200 casos de SMT en la literatura. El diagnóstico clínico precisa la presencia de al menos un tumor de glándulas sebáceas (adenoma, epitelioma, carcinoma, tumor sebáceo quístico, queratoacantoma con diferenciación sebácea) asociado con un tumor visceral primario. Los avances en las investigaciones genéticas establecen que el SMT representa la expresión fenotípica más completa del síndrome de cáncer familiar Lynch tipo II (cáncer colónico familiar no polipotico). Las neoplasias gastrointestinales, especialmente el cáncer de colon, son los tumores viscerales más comunes (61%), seguidos por cánceres urogenitales (22%). El lugar de origen más frecuente del cáncer colorrectal en los pacientes con SMT se sitúa entre la zona proximal y el ángulo esplénico. En estos pacientes la neoplasia sigue un curso no agresivo aunque el 60% presenten enfermedad metastásica. Los tumores sebáceos se presentan antes del tumor visceral en el 22% de los pacientes, simultáneamente en el 6% y después en el 56%. La presencia de tumores sebáceos debería alertar sobre la existencia de neoplasias internas. En los pacientes con MTS es obligado un seguimiento para descubrir nuevas neoplasias[4].

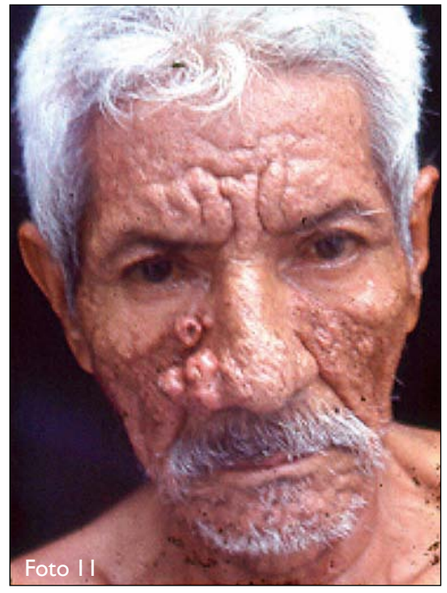
Foto 11

Foto 11.- *Adenocarcinoma de colon. Múltiples nódulos ubicados en la cara de aspecto desagradable. Estas lesiones son una manifestación paraneoplasica cutánea (Sindrome de Muir-Torre) de un adenocarcinoma de colon.* **Foto 12.-** *Enema baritado del colon. Defecto de lleno anfractuoso en el sigmoides por un cáncer, visto en una radiografía con doble contraste del colon. (Gentileza de la Dra. Danny Suquilanda Feria, en: Tama Viteri FA. Atlas y Texto en Color de Imágenes Clínicas III Edición 2013. Eduquil. En prensa. Universidad de Guayaquil).*

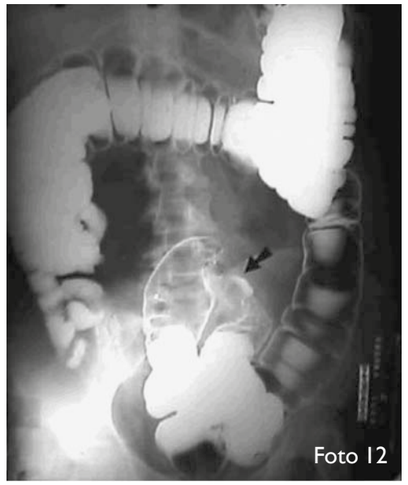

Foto 12

El estudio a otros miembros de la familia es necesario. También puede diagnosticarse si el paciente presenta múltiples queratoacantomas con múltiples neoplasias internas y una historia familiar de SMT. Los adenomas sebáceos son las lesiones cutáneas más frecuentes. La hiperplasia sebácea, que puede verse en estos pacientes, no es un criterio diagnóstico. Los pacientes con SMT pueden tener mutaciones en uno de los genes hMLH1 y hMSH2 responsables de la reparación del ADN, y sus tumores sebáceos pueden mostrar inestabilidad de microsatélites.

Pénfigo[9,10,] la describo como la última enfermedad. Esta entidad es una enfermedad ampollar autoinmune de la piel. Hay muchas formas, pero sólo dos han sido descritas en asociación con cáncer. La primera, que casi siempre se asocia con cáncer, presenta lesiones cutáneas erosivas, pueden presentar ampollas, pero fláccidas y generalmente erosionadas. El pénfigo vulgar, cuando se asocia con un tumor, por lo general es con un timoma benigno. El 60% de los pacientes con timoma y pénfigo vulgar tienen, además, miastenia gravis. Los tumores no tímicos asociados son normalmente hematológicos. Con inmunofluorescencia de biopsias de piel se observa el hallazgo característico del pénfigo, cual es la tinción intercelular para IgG, con o sin depósito de C3.

En el pénfigo paraneoplásico clínicamente se observan las ampollas fláccidas y erosionadas, pero la clave es la mucosa oral: está muy comprometida, el paciente siente mucho dolor y este compromiso oral suele ser refractario a tratamiento, aún con dosis altas de corticosteroides. Muchas veces el paciente se hospitaliza y llega a recibir dosis extremadamente altas (200 a 300mg/día) de prednisona. En esta patología se observa además el depósito de inmunoglobulinas y deposito de fracciones del complemento en la membrana basal. En una muestra de inmunofluorescencia directa sobre una biopsia de piel, se puede observar claramente el depósito intercelular, característico de todos los pénfigos. El depósito en membrana basal es típico de la forma paraneoplásica.

Foto 13

Foto 14

Foto 13.- *Manifestación inespecífica del adenocarcinoma del páncreas. Paciente de 62 años de edad, cuya probable muerte fue un carcinoma de páncreas; presentaba de manera recurrente enrojecimiento que inicialmente interesaba a zonas descubiertas para posteriormente hacerse difuso. La causa de esta manifestación seria por vasodilatación inespecífica. Este cuadro que confunde a propios y extraños esta descrito en la literatura médica actual como manifestación inespecífica del cáncer pancreático. (Gentileza del Dr. Francisco A. Tama Viteri. Atlas y Texto en Color de Imágenes Clínicas III Edición 2013. Eduquil. En prensa. Universidad de Guayaquil).*

Foto 14..- *Pénfigo.- Paciente de 40 años de edad, que ingresa por presentar lesiones ulceroerosivas, recubiertas por una costra, dispersas en todo el tronco, extremidades, y cara. Afirma además tener lesiones dolorosas en la cavidad oral con aspecto de ampollas sangrantes que se rompen fácilmente y le dejan una superficie como ulcerada, desde hace aproximadamente 4 meses. Es evidente la actividad de la enfermedad (Gentileza del Dr. Francisco A. Tama Sánchez. En: Tama Viteri FA. Atlas y Texto en Color de Imágenes Clínicas III Edición 2013. Eduquil. En prensa. Universidad de Guayaquil).*

BIBLIOGRAFÍA CONSULTADA

Tama Viteri FA. Atlas y Texto en Color de Imágenes Clinicas III Edición. *Eduquil. En prensa. Universidad de Guayaquil).*

1. Félix Gadwyn-Sánchez. Signos cutáneos de malignidad interna. Servicio de Dermatología Hospital Nacional Edgardo Rebagliati Martins. Dermatol. peru. v.15 n.3 Lima sep./dic. 2005 1ACallen JP. Skin signs of internal malignancy. In: Callen JP, Jorizzo JL, Greer KE, Penneys NS, Piette WW, 1B Zone JJ. Dermatological signs of internal diseases 2nd ed. Philadelphia: WB Saunders Co. 1995:111-121.
2. Callen JP. Signos dermatológicos de las enfermedades sistémicas. En Bolognia JL, Jorizzo JL, Rapini PR. Dermatología vol II 1a. edición. Madrid, Elsevier. 2004:712-15.
3. Poole S, Fenske NA. Cutaneous markers of internal malignancy I. Malignant involvement of the skin and the genodermatoses. J Am Acad Dermatol. 1993;28:1-13.
4. Stone SP, Buescher LS. Life-threatening paraneoplastic cutaneous syndromes. Clin Dermatol. 2005;23:301-6.
5. Sidhom C, El Euch D, Hammami S, Sargouni A, Mokni M, Ben Osman Dharhi A. Acral acanthosis nigricans a paraneoplastic, about one case. Tunis Med. 2004;82:1121-3.
6. Piscoya Rivera A, de los Ríos Semanche R, Valdivia Retamozo J, y col. Acantosis nigricans maligna. Reporte de un caso y revisión de la literatura. Rev Gastroenterol Peru. 2005;25:101-5.
7. Valdivielso M, Longo I, Suárez R, Huerta M, Lázaro P. Acrokeratosis paraneoplasica: Bazex syndrome. J Eur Acad Dermatol Venereol. 2005; 19:340-4.
8. Viteri A, Muñoz A, Barceló R. Acrokeratosis paraneoplastic (Bazex syndrome) preceding the diagnosis of metastatic squamous cell carcinoma of the oesophagus. J Am Acad Dermatol. 2005;52:711-2.
9. Wang J, Zhu X, Li R, Tu P, Wang R, Zhang L. Paraneoplastic pemphigus associated with Castleman tumor. Arch Dermatol. 2005;141:1285-93.
10. Marzano AV, Vezzoli P, Maritti V, Boneschi V, Caputo R, Berti E. Paraneoplastic pemphigus associated with follicular dendritic cell sarcoma and Castleman disease. Br J Dermatol. 2005;153:214-5.
11. Marzano AV, Gramática A, Cosan E, Terracita M, Berti E. Paraneoplastic pemphigus. A report of two cases associated with chronic B-cell lymphocytic leukaemia. Br J Dermatol. 2001;145:127-31.
12. Loske KD, Ragunath M, Sunderkotter C, Metze D. Atypical erythema gyratum repens secondary to bronchogenic carcinoma. J Dtsch Dermatol Ges. 2003;1:216-8.
13. Brinkmann J, Breier B, Goos M. Hypertrichosis lanuginosa acquisita in ulcerative colitis with colon cancer. Hautarzt. 1992;43:714-6.

Correspondencia
Dr. Francisco Medina Chiriboga
Dispensario Médico "Damas del Cuerpo Consular Español"
Correo: drmedina_derm@hotmail.com
Guayaquil - Ecuador

HEMATOMA SUBCAPSULAR HEPÁTICO ROTO
COMO COMPLICACIÓN DE COLECISTECTOMIA LAPAROSCÓPICA.

Bohorquez Cotto Alberto [a] Rodriguez Mendoza Romina [a]
Betancourt Jimenez Freddy [1,b] Betancourt Bohorquez Freddy [2,c]

1 Hospital Luis Vernaza
2 Universidad de Guayaquil - Facultad de Medicina
a Medico General
b Cirujano Genral
c Estudiante 7mo. año

Recibido 6 de Marzo y Aceptado el 12 de Abril del 2013

RESUMEN

Se presenta el caso de un paciente de 25 años de edad, que acude por cuadro clínico caracterizado por dolor abdominal, tipo cólico, punzante, localizado en hipocondrio derecho, y malestar generalizado. Se procedió a realizar exámenes de laboratorio y eco de abdomen superior e inferior. Hallando vesícula de paredes finas con múltiples litos en su interior. Se procedió a realizar colecistectomía Laparoscópica. Paciente en las siguientes 4 horas, realiza hipotensión, taquicardia, diaforesis y elimina abundante sangre por dren de Blake aproximadamente 400cc colocado en la cirugía antes mencionada, por lo que se realizo Laparotomía Exploratoria, hallando hematoma subcapsular roto localizado en los segmentos hepáticos 4, 5, 6, 7 según clasificación de Couinaud. Realizamos drenaje de hemoperitoneo, control de la hemorragia mas empaquetamiento hepático y colocación de drenaje tubular, 24 horas después se evidencio estabilidad hemodinámica, retiramos compresas y cierre de cavidad en 48 horas se dio alta hospitalaria.

Palabras Clave: Hematoma Subcapsular Hepático, Couinaud, Blake, Litos,

SUMMARY

We report the case of a 25-year-old, attended by clinical picture characterized by abdominal pain, cramping, stabbing, located in the right upper quadrant, and malaise. We proceeded to carry out laboratory and echo upper and lower abdomen. Finding vesicle gallstones multiple thin walls in the interior. The patient underwent laparoscopic cholecystectomy. Patient in the next 4 hours, takes hypotension, tachycardia, diaphoresis and removes blood abundant approximately 400cc Blake drain placed in aforesaid surgery, so exploratory laparotomy was performed, finding broken subcapsular hematoma located in liver segments 4, 5 , 6, 7 according to Couinaud classification. We hemoperitoneum drainage, hemorrhage control over hepatic packaging and placement of drainage tube, 24 hours after hemodynamic stability is evidenced, retired compresses and cavity closure occurred in 48 hours discharge.

Key words: hepatic subcapsular hematoma, Couinaud, Blake, gallstones.

INTRODUCCIÓN

La primera colecistectomía fue descrita por primera vez en 1882, por Karl August Langenbuch, el desarrollo tecnológico posterior, permitió incorporar la técnica laparoscópica, palabra que viene del griego, Lapara (raíz griega que significa abdomen), y Skopein (que significa examinar).[1,3,5] En el tratamiento de las patologías quirúrgicas abdominales y en particular de la patología vesicular litiásica, lo que permitió la eliminación de varias objeciones que representaban los pacientes contra las colecistectomías a cielo abierto.

Es así como en 1985 Mühe realizó la primera colecistectomía laparoscópica en Alemania. En 1987 Phillipe Mouret practicó la primera colecistectomía por videolaparoscopia y en 1989 Dubois publicó la primera serie de pacientes operados con esta técnica.

Ecuador no estuvo ajeno a este desarrollo y en 1990 se reporto el primer caso de colecistectomía Laparoscópica por cirujanos ecuatorianos. Dada la alta incidencia de colelitiasis, la colecistectomía clásica es una técnica que se practica con alta frecuencia y con buenos resultados en la mayoría de los servicios de cirugía con bajos índices de morbilidad y mortalidad. Por este motivo el inicio de la cirugía laparoscópica vesicular, requirió desde el comienzo de una alta exigencia para lograr resultados que fuesen comparables a los obtenidos por la colecistectomía clásica.[4,5]

Una complicación rara de la colecistectomía laparoscópica es el trauma hepático (hematoma subcapsular roto). [7,12,14]

El Hematoma subcapsular o parénquima rotos con sangrado activo, corresponde al grado III de la escala de lesión orgánica de lesión hepática, desarrollado por la Asociación Americana para la cirugía del trauma (American Association for the Surgery of trauma ASST-OIS). [7]

Las lesiones grado III subcapsular mayor al 50% del área de superficie o ampliándose. Este tipo de lesiones producen hemorragia que se asocia con hipotensión y una tasa de mortalidad aproximada del 45%.[7,8]

Otras de las complicaciones serias de la colecistectomía por vía laparoscópica se presentan en menos del 2% de los casos. Las lesiones intestinales, la resección de adherencias o la disección de la vesícula biliar para liberarla del duodeno.

Durante los primeros tiempos de la colecistectomía laparoscópica, la lesión del colédoco se producía con mayor frecuencia durante la colecistectomía por vía laparoscópica que en la colecistectomía a cielo abierto. Con frecuencia la razón de esta lesión era una confusión de la anatomía.

CLASIFICACIÓN ESCALA DE LESIONES ORGÁNICAS DE LA ASOCIACIÓN AMERICANA DE CIRUGÍA Y TRAUMA.

Grado	Lesion	
I	HEMATOMA	Subcapsular < 10% del área de superficie
	DESGARRO	Desgarro capsular <1cm de profundidad Parenquimatoso.
II	HEMATOMA	Subcapsular 10-50% del área de superficie Intraparenquimatoso <10cm de diámetro.
	DESGARRO	Profundidad Intraparenquimatoso de 1-3cm < 10cm de longitud.
III	HEMATOMA	Subcapsular > 50% del área de superficie o Ampliándose; hematoma subcapsular o Parénquima roto. Hematoma Intraparenqui Matoso > 10cm o Ampliándose.
	DESGARRO	>3cm de profundidad Parenquimatoso.
IV	DESGARRO	Rotura del parénquima que abarca 25-75% Del lóbulo hepático.
V	DESGARRO	Rotura parenquimatosa >75% del lóbulo
	VASCULARES	hepático. Lesiones venosas retrohepáticas o Suprahepáticas.
VI	VASCULARES	Arrancamiento Hepático.

CASO CLÍNICO

Paciente masculino de 25 años de edad, con antecedentes patológicos personales de meningitis, apendicitis y tumor cerebral, antecedentes quirúrgicos, apendicetomía, más colocación de válvula ventrículo peritoneal, y resección de tumor cerebral. Es evaluado por presentar dolor abdominal agudo.

Paciente refiere cuadro clínico de dos meses de evolución, con dolor abdominal tipo cólico, punzante, localizado en hipocondrio derecho, que cedía con la administración de analgésicos, y el cual se exacerba presentándose de gran intensidad.

Al examen físico se presenta con presión arterial de 110/80, frecuencia cardiaca 80 por minuto. Consciente, orientado en tiempo y espacio. Corazón: rítmico, no soplos. Pulmones: ventilados normales. Abdomen doloroso a la palpación en hipocondrio derecho, signo de Murphy Positivo.

Los exámenes de laboratorio al ingreso revelaron, hematíes 4.030; Hemoglobina (HB) 12.4; Hematocrito (HTO) 40.0; Leucocitos 6.800; tiempos de coagulación normales, Plaquetas 199.000.

Se realiza Eco de abdomen superior e inferior, donde se observa vesícula de paredes finas con múltiples litos en su interior que mide aproximadamente 58mm. (Figura 1).

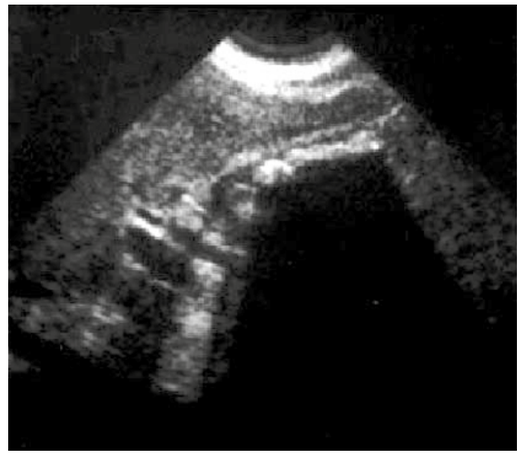

Figura 1. *Imagen de Varios Litos. Colelitiasis.*

Con el cuadro clínico y exámenes de laboratorio, se llego al diagnostico de colecistitis Calculosa, por lo que se procedió a realizar colecistectomía Laparoscópica, encontrando vesícula de paredes finas con múltiples cálculos en su interior. (Figura 2).

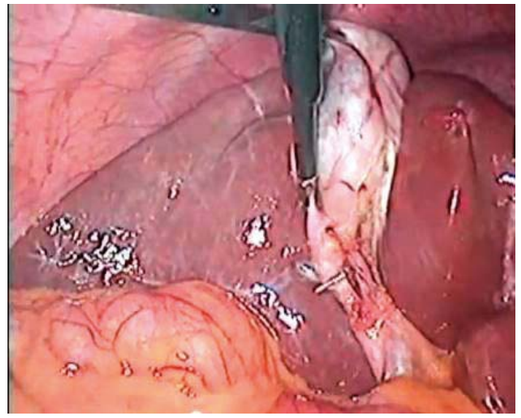

Figura 2. *Vesícula de paredes finas, con cálculos en su interior*

Durante la cirugía se aprecia hematoma de aproximadamente 2cm en segmento 5, sin evidencia de expansión, se deja dren de Blake #19.

Paciente posterior a intervención quirúrgica, aproximadamente 4 horas, presenta palidez generalizada, síntomas de hipotensión; taquicárdico, por dren de Blake elimina aproximadamente 400cc de contenido hemático, por tal motivo se prescriben tres unidades de glóbulos rojos concentrados, y se solicito exámenes de laboratorio de control, los cuales revelaron, GR 2420, HB 7.5, HTO 24.0, Leucocitos 20.900, Neutrófilos 89%, tiempo de protrombina 21, tiempo de tromboplastina 32, Plaquetas 30.000.

Se Realiza Laparotomía Exploratoria de emergencia, mediante incisión supra e infra umbilical, encontrando hematoma subcapsular roto hepático, que abarca los segmentos 4,5,6,7, y parte del 8, se realiza aspiración del contenido hemático, (Hemoperitoneo 1600cc), (Figura 3).

Figura 3. *Hemoperitoneo aproximadamente 1600cc*

Se realiza maniobra de Pringle por espacio de 30 minutos (clampea Hilio Hepático (arteria hepática, vena porta, vía biliar), para disminuir la hemorragia, y lograr la estabilización hemodinámica del paciente.

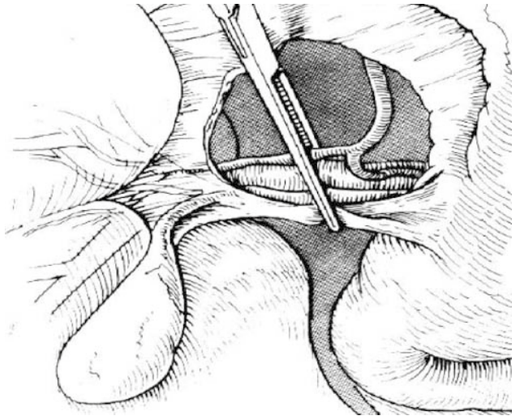

Se libera la capsula de Glisson en las zonas afectas y se realiza empaquetamiento hepático. Sobre la zona desnuda se coloca colgajo de epiplón mayor cubriendo toda la zona sin capsula, posteriormente se coloca compresa extendida sobre todo el lecho hepático afecto.

Se colocan aproximadamente 4 compresas que realizan compresión del hígado desde la pared costal hacia la línea media (figura 4). Una vez liberado el clampeo del Hilio hepático después de 30 minutos no se evidencia sangrado activo.

Se procede al lavado de la cavidad con suero fisiológico tibio, instalando drenaje tubular a nivel suprahepático y otro subhepático, cerramos piel con PROLENE 0, dejando abierto el plano aponeurótico.

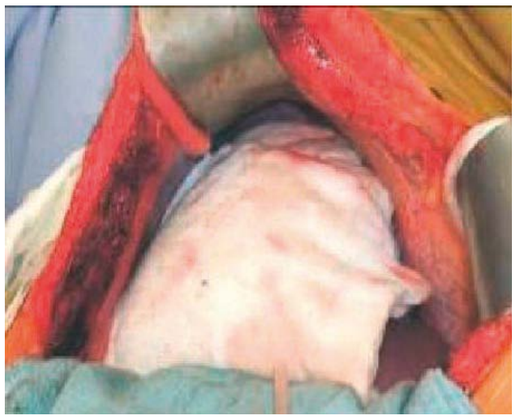

Figura 4. *Colocación de compresas a nivel de hematoma subcapsular hepático.*

Paciente en las siguientes 24 horas, hemodinámicamente estable, se reexplora, retirando compresas y revisando hemostasia controlada, se realiza cierre completo de la pared manteniendo los drenes, visualizando por dren de Blake liquido hemático de aproximadamente 135ml.

Continua evolucionando favorablemente, persiste su estabilidad hemodinámica a las 48 horas, afebril, se realizan exámenes de laboratorio de control, GR 3.800; HB 8,5; HTO 30.3; leucocitos 10.000; Neutrófilos 85%; plaquetas 173.000.

DISCUSIÓN.

El hematoma subcapsular roto espontaneo, como complicación de colecistectomía laparoscópica es una entidad patológica poco frecuente, la literatura hace énfasis en la alta mortalidad en este tipo de trauma hepático cuando el manejo quirúrgico no es oportuno y agresivo.[7,8,12]

Las lesiones hepáticas complejas que se encuentran sangrantes activamente suelen presentarse con inestabilidad hemodinámica, y con frecuencia producen tasas de mortalidad significativas, que pueden exceder 50%.[9]

El empaquetamiento, evitando interferir con el retorno venoso a través de la cava inferior, puede ser una medida salvadora en ciertas circunstancias, como cuando hay coagulopatía, hipotermia o cuando el daño del parénquima es masivo e impide la hemostasia. La finalidad colocación del colgajo de epiplón mayor en la zona hepática sin capsula es que el mismo se adhiera firmemente a la superficie y así evitar en el momento del retiro de las compresas colocadas sobre el epiplón no produjera nuevo sangrado posterior al retiro de las mismas.

Un requisito absoluto para el éxito en los resultados de cualquier intervención operatoria de lesiones traumáticas graves, es tener a la mano grandes cantidades de sangre de tipo especifica, sin pruebas de compatibilidad sanguínea, así como sangre O RH- , debe tenerse disponible en todo momento cantidades abundantes de plasma fresco congelado, crioprecipitado y plaquetas.

BIBLIOGRAFÍA

1. P. Parrilla Paricio, J.I. Landa Garcia. Cirugia A.E.C. Manual De La Asociación Española De Cirujanos. 2ª Edición, Editorial Médica Panamericana 2001.
2. Robertj. Baker, Md, Josef E. Fischer, Md, El Dominio De La Cirugía, 4ª Edición Volumen Ii, Buenos Aires, Medica Panamericana 2004.
3. Daniel H. Cooper, Andrew J. Krainik, Samj.Lubner, Hylary E. L.Reno, Manual Washington De Terapeutica Médica 32ª Edicion, Wolters Kluwer Health España.S.A 2007
4. Ricardo Ferrada D, Aurelio Rodriguez, Trauma, Sociedad Ecuatoriana De Trauma, 2ª Edición, Distribuna Editorial, Colombia.2005
5. Sham Es Bd, Fernández La, Sollinger Hw, Ch En Lt, D'alessandro Am, Knechtle S J, Mr Lucey, Haf Ez R, Musat Ai, Kala M. Yoglu Hígado T Ransplantation Para El Síndrome Hellp. Hígado Transpl. 2005; 11: 224-8
6. Stephen J.Mcphee, Maxine A. Papadakis, Lange, Diagnostico Clínico Y Tratamiento, 46ª Edición, Editor Mcgraw-Hill Interamericana Mexico 2007.
7. Tinkoff G, Tj Esposito, J Reed, P Kilgo, J Filodes, Et Al. Asociación Americana Para La Cirugía De Trauma O Lesión De Órganos Escala I: Bazo, Hígado Y Riñón, La Validación Basada En El Nacional Datos Trauma Banco. J Am Coll Surg 2008; 207 (5): 646 - 655.
8. Piper Gl, Peitzman Ab. La Gestión Actual De La Función Hepática Trauma. Surg Clin N Am 2010; 90: 775-785
9. Casanova D, Figueras J, Pardo F. Traumatismo Hepático. En: Casanova D, Figueras J, Pardo F.Guías Clínicas De La Asociación Española De Cirujanos. Cirugía Hepática. Madrid: Aran Ediciones; 2004
10. Pilco P, L Mccormack, Pérez D, Clavien Pa. Hematoma Subcapsular Hepático Roto Asociado Con El Síndrome Hellp. Rev Gastroenterol Perú. 2006; 26 (2): 207-10
11. Naraynsingh V, Maharaj D, Ramdass Mj. Gasas Reoperación Andplanned De Trauma Esplénico En La Presencia De Coagulopatía. La Revista Internet De Cirugía 2001; 2 (2).
12. Priego P, Rodríguez G, Mena A, Losa N, Aguilera A, Ramiro C, Et Al. Hematoma Hepático Post Ercp. Rev Esp Enferm Dig 2007;99:53-4
13. Beckingham Ij, Krige Jej. Abc Of Disease Of Liver, Pancreas, And Biliary System: Liver And Pancreatic Trauma. Bmj British Medical Journal 2001; 783-8.
14. Rev. Esp. Enferm. Dig. Vol.97 No.9 Madrid Sept. 2005

Correspondencia
Dr. Alberto Bohorquez Cotto
Correo: albertobohorquezcotto@hotmail.com
Teléfono: 0980934953
Guayaquil - Ecuador

CÁNCER TESTICULAR
DEL SENO ENDODÉRMICO

González Sánchez Pablo [1,a] Rodríguez Matías Venus [1,b]
Rodríguez Matias José Luis [1,c]

Recibido 10 de Abril y Aceptado el 30 de Abril del 2013

[1] Hospital Guayaquil Dr. Abel Gilbert Pontón.
[a] Urología
[b] Médico General
[c] Médico Cirujano

RESUMEN

El cáncer de testículo es de causa desconocida hasta el momento. Se presenta como un agrandamiento indoloro de los testículos, el aumento doloroso puede aparecer como resultado de un sangrado o infarto del tumor. Dentro de los tumores germinales del testículo el tumor del seno endodérmico aparece combinado con otros tipos histológicos cuando se presenta en adultos jóvenes.El diagnóstico se realiza con la exploración física con la presencia de una masa testicular y ginecomastia, la ecografía, tomografía y radiografía forman parte del estudio habitual. El tratamiento consiste en la orquiectomía radical.

Palabras clave
Cáncer testicular, seno endodérmico, ecografía testicular, orquidectomía.

SUMMARY

Testicular cancerisso farunex plained. It presents asa painless enlargement of the testicles, pain fulin creasemay appearas a result of a tumor bleeding or infarction. Intesticular germ tumors endodermal sinus tumoris combined withother histologic types when present in young adults.

Diagnosis is made by physical examination in the presence of a testicular mass and gynecomastia, ultrasonography, CT and radiographyare part of the usual studio. Treatment consists of radical orchiectomy.

Key word
Testicular cancer, endodermal sinus, testicular ultrasound, orchiectomy.

INTRODUCCIÓN

El cáncer de testículo es de causa desconocida hasta el momento. La mayor incidencia se da entre los varones de raza blanca de parte del norte de Europa y Estados Unidos[2, 8]. Es más común entre los 20 y 30 años aunque puede afectar a varones de cualquier edad[2-6]. El factor etiológico mejor conocido del tumor testicular es la criptorquidia, seguido de los síndromes de feminización testicular y otros factores como historia de orquitis y trauma testicular[2-8]. Dentro de los tumores germinales del testículo tenemos al tumor del seno endodérmico (saco vitelino) que aparece combinado con otros tipos histológicos cuando se presenta en adultos jóvenes[4].Se presenta como un agrandamiento indoloro de los testículos, el aumento doloroso aparece como resultado de un sangrado o infarto del tumor, la infertilidad es el primer signo y el dolor de espalda se debe a metástasis ganglionar[2,5,6,9,10].

El diagnóstico se realiza con la exploración física con la presencia de una masa testicular y ginecomastia, la ecografía escrotal puede ser de utilidad para el diagnóstico definitivo[2,4-6]. La TC del abdomen y la pelvis y radiografías de tórax forman parte del estudio habitua[11-6]. Ante la sospecha de un tumor testicular, se debe realizar la determinación de marcadores tumorales alfafetoproteína (AFT) y gonadotropina coriónica humana (GCH)[2,5,6,9,10]. El tratamiento consiste en la orquiectomía radical mediante abordaje inguina[15,8-10]. En ocasiones si el estado general del paciente es malo puede estar indicado posponer la intervención a la administración de quimioterapia[4-7].

CASO CLÍNICO

Paciente de sexo masculino, raza mestiza, procedente de Guayaquil de 24 años de edad, con antecedente patológico personal de Síndrome de Wolff Parkinson White controlado, no refiere medicación, y sin antecedentes patológicos familiares; refería consumo de bebidas alcohólicas. Acude a la consulta del Hospital por presentar cuadro clínico de cuatro meses de evolución caracterizado por la presencia de aumento del volumen escrotal, en ausencia de dolor. Al examen físico general se observa paciente normocéfalo, fascie tranquila, mucosas orales húmedas, tórax simétrico con ausencia de ginecomastia, campos pulmonares

ventilados, ruidos cardiacos rítmicos, abdomen normal, blando depresible no doloroso a la palpación sin presencia de masas, extremidades simétricas, región pélvica y genital presencia a nivel del testículo izquierdo de masa de consistencia sólida y de forma ovoide de 4cm aproximadamente y con sensación de disminución de la movilidad dentro del escroto, se realiza transluminación escrotal observándose ausencia de líquido. Signos vitales: PA 120/80 mmHg, FC 80 latidos por minuto, Saturación de O_2 97%.

Fig. 1. *Aumento del volumen escrotal (Masa testicular izquierda)*

Fig. 2. *Transluminación escrotal*

TIEMPOS DE COAGULACIÓN

TP	14.2 seg.
TPT	34 seg.

EXÁMENES DE LABORATORIO

HEMOGRAMA

ERITROCITOS	5.22
HEMOGLOBINA	16
HEMATOCRITO	47.6
VCM	91
HCM	30.7
CHCM	33.7
PLAQUETAS	341
LEUCOCITOS	7.8
NEUTROFILOS	53.6
LINFOCITOS	28.2
MONOCITOS	6.7
EOSINOFILOS	10.8
BASOFILOS	0.7

QUÍMICA SANGUÍNEA

PROTEINA	7.9
ALT	54
AST	63
ALBUMINA	4.2
BUN	28
GLUCOSA	77
CREATININA	0.9

UROÁNALISIS

DENSIDAD	1000
PH	7
PIOCITOS X CAMPO	2-4
ERITROCITOS	0-1
COLOR	AMARILLO
ASPECTO	LIGERAMENTE TURBIO

EXÁMENES COMPLEMENTARIOS DE IMÁGENES

ECOGRAFÍA

Testículo derecho normal, testículo izquierdo con imagen de masa heterogénea expansiva agresiva que mide 5x4.7 cm.id: masa tumoral heterogénea testicular izquierda.

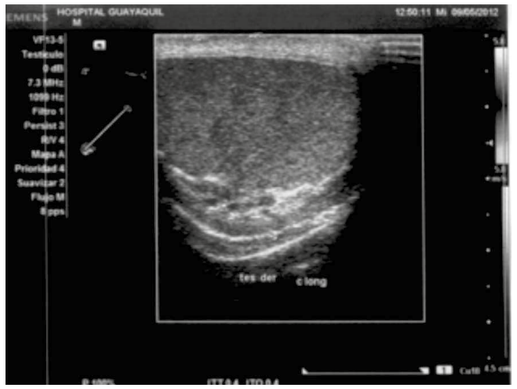

Fig. 3. *Imagen ecográficatesticularderecha normal.*

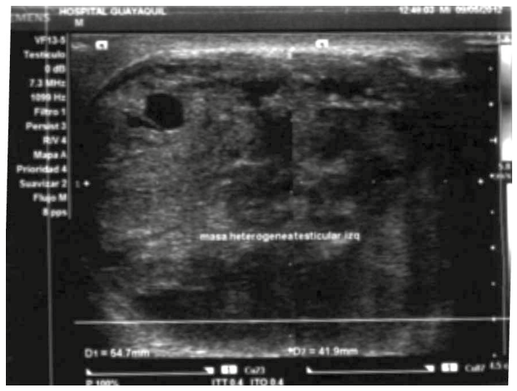

Fig. 4. *Imagen ecográfica testicular izquierda con presencia de masa heterogénea*.

TOMOGRAFIA AXIAL COMPUTARIZADA
REPORTE: Cáncer testicular izquierdo

ELECTROCARDIOGRAMA
Síndrome de Wolff Parkinson White

MARCADORES TUMORALES ESPECÍFICOS:
Positivos

Gonadotropina corionica humana	<1 mIU/ml
AFP	229 IU/ml

TRATAMIENTO PROPUESTO

El tratamiento indicado en este caso fue la orquiectomía radical mediante abordaje inguinal, puede estar indicada la quimioterapia adyuvante o radioterapia si el estado del paciente es malo, posponiendo la intervención quirúrgica.

TRATAMIENTO REALIZADO

Se realizó el tratamiento de Orquiectomía radical izquierda mediante abordaje inguinal y se envió la muestra para estudio patológico. El tratamiento postquirúrgico fue de mantenimiento con una solución de Lactato Ringer 1000cc IV pasar a 32 gts. X min, Ranitidina 50mg IV cada 8 horas, Ceftazidima 1 gr IV cada 12 horas, Ketorolaco 60 mg IV cada 8 horas.

El estudio de Patología reportó: Tumor del seno endodérmico (saco vitelino) con focos de teratoma maduro.

Fig. 5. *Orquiectomía radical izquierda*

Fig. 6. *Testículo más cordón espermático*

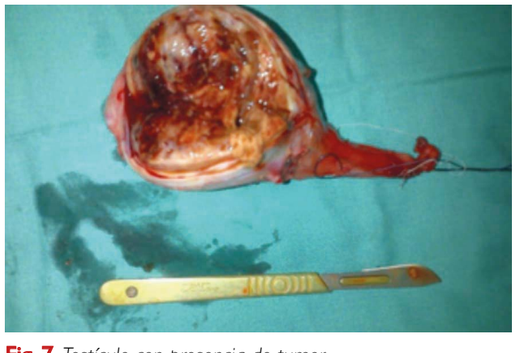

Fig. 7. *Testículo con presencia de tumor*

DISCUSIÓN Y COMENTARIO

La mayor incidencia del cáncer testicular se da entre los varones de raza blanca de parte del norte de Europa y Estados Unidos[2,8]. En nuestro caso se presentó en un paciente de raza mestiza, lo que hace interesante su presentación.

Es más común entre los 20 y 30 años aunque puede afectar a varones de cualquier edad[2-6].Nuestro paciente tiene 24 años de edad.

Dentro de los tumores germinales del testículo tenemos al tumor del seno endodérmico (saco vitelino) que aparece combinado con otros tipos histológicos cuando se presenta en adultos jóvenes[4]. En el estudio patológico nos reporta tumor del seno endodérmico (saco vitelino) con focos de teratoma maduro.

Se presenta como un agrandamiento indoloro de los testículos[2,5,6]. El paciente de nuestro caso acude a la consulta por presentar aumento del volumen escrotal, en ausencia de dolor.

El diagnóstico se realiza con la exploración física con la presencia de una masa testicular, la ecografía escrotal puede ser de utilidad para el diagnóstico definitivo[2,4-6]. La TC del abdomen y la pelvis y radiografías de tórax forman parte del estudio habitua[11-6]. Al examen físico se observó masa testicular izquierda palpándose masa de consistencia sólida ovoide. Se realizan exámenes complementarios tales como ecografía testicular, tomografía del abdomen y pelvis, para confirmar el diagnóstico de cáncer testicular izquierdo.

Ante la sospecha de un tumor testicular, se debe realizar la determinación de marcadores tumorales alfafetoproteína (AFT) y gonadotropina coriónica humana (GCH)[2,5,6,9,10]. Al realizar el estudio de los marcadores tumorales se observan alteraciones.

El tratamiento consiste en la orquiectomía radical mediante abordaje inguinal[5,6,8,10]. Se realiza la orquiectomía radical izquierda en nuestro paciente.

CONCLUSIONES

El cáncer testicular presenta una incidenciaen la etapa juvenil de la población masculina.

El tumor del seno endodérmico aparece combinado con otros tipos histológicos cuando se presenta en adultos jóvenes.

El diagnóstico de cáncer testicular se establece mediante la exploración ecográfica.

El tipo histológico de cáncer testicular del seno endodérmico se lo determina mediante el estudio patológico postquirúrgico.

BIBLIOGRAFÍA

1. Gerald P. Murphy et al. Oncología Clínica. 2da edición. American Cancer Society. Washington, D.C., E.U.A. 1996.
2. Dennis A. Casciato, Barry B. Lowitz. Oncología Clínica. 4ta edición. MARBAN, S.L. Madrid, España. 2001.
3. Harrison. Principios de medicina interna. 14a edición. McGraw-Hill – Interamericana de España, SAU. Volumen 1. 2005
4. J. López. Amir Medicina. Marbán Libros, S.L. Madrid-España. 2010
5. Barry W. Feig et al. M.D. Anderson Oncología Clínica. 2da edición. MARBAN LIBROS. Madrid, España. 2000.
6. Barry W. Feig et al. MD Anderson Cancer Center, Oncología Quirúrgica. MARBAN LIBROS, S.L. Madrid, España. 2005.
7. Amato R. Chemotherapy for stage I and II testis cáncer. Vogelzang NJ, et al. comprehensive textbook of genitourinary oncology, 2nd edition. Lippicott Williams and Wilkins. Philadelphia. 2000.
8. Albers P, Albrecht W, Algaba F, et al. Guidelines on testicular cancer. European Urology. 2005.
9. American Cancer Society. Cancer Facts and Figures 2012. Atlanta, Ga: American Cancer Society; 2012.
10. American Joint Committee on Cancer. Testis. In: AJCC Cancer Staging Manual. 7th ed. New York: Springer; 2010.

Correspondencia
Dr. Pablo González Sánchez
Dirección: Hospital Guayaquil 29 y galapagos
Correo: drpablogonzalez@hotmail.com
Teléfono: 0979968650 - 0999085888
Guayaquil - Ecuador

ROTURA DIAFRAGMÁTICA POST-TRAUMÁTICA Y REPARACIÓN CON PARCHE DE PERICARDIO BOVINO

TRATADO PREVIAMENTE CON GLUTARALDEHÍDO. REPORTE DE UN CASO Y REVISIÓN DE LA LITERATURA.

Barba Pacheco John [1,a]
Benítez Pozo César [1,b] Estevez Muñoz Carlos [1,c]

1 Hospital Luis Vernaza
a Especialista en Cirugía General
b Especialista en Cirugía Cardiovascular y Torácica.
c Médico Residente

Recibido 22 de Abril y Aceptado el 1 de junio del 2013

RESUMEN

En la presente revisión trataremos el caso de un paciente de sexo masculino de 42 años de edad, que ingresa al área de emergencia del Hospital Luis Vernaza posterior a colisión vehicular, recibiendo la mayor parte del impacto en su hemicuerpo izquierdo, presentando lesiones asociadas como traumatismo craneoencefálico severo, fracturas costales en hemitórax izquierdo, fracturas de húmero y fémur izquierdo.

Siguiendo las normas del protocolo Advanced Trauma Life Support (ATLS), obtuvimos la sospecha de lesión diafragmática secundaria a trauma contuso, por lo que el paciente fue sometido a Toracotomía exploradora de urgencia corroborando en el transquirúrgico rotura diafragmática > 25 cm2 o grado V del Organ Injury Scaling, el cual fue reparado con éxito utilizando material protésico biológico como el parche de pericardio bovino previamente tratado con Glutaraldehído.

Existen pocos reportes de casos en la literatura que utilicen el parche de pericardio bovino tratado con glutaraldehído (PBTG) como una nueva alternativa en la reparación de grandes defectos diafragmáticos ya sean estos congénitos o post-traumáticos. En el presente artículo analizaremos también la cinemática del trauma y su impacto sobre el diafragma, detallaremos la técnica quirúrgica utilizada por nuestro departamento de cirugía torácica en la colocación de la bioprótesis, además de una detallada revisión de la literatura actual.

Palabras Clave
Trauma torácico contuso, rotura diafragmática, parche pericárdico bovino.

SUMMARY

In this review we will discuss the case of a male patient of 42 years old, was admitted to the emergency area to the Luis Vernaza Hospital after vehicular collision, receiving most of the impact on your left body, associated lesions presenting as trauma severe head, rib fractures on left chest, humerus and femur fractures left.

Following protocol standards Advanced Trauma Life Support (ATLS), we obtained the suspected diaphragmatic injury secondary to blunt trauma, so the patient underwent emergency exploratory thoracotomy corroborating diaphragmatic rupture > 25 cm2 or degree V of the Organ Injury Scaling, which was repaired successfully using biological prosthetic material as bovine pericardial patch treated with glutaraldehyde.

There are few case reports in the literature that use bovine pericardial patch treated with glutaraldehyde as a new alternative in the repair of large diaphragmatic defects whether they are congenital or post-traumatic. In This article also analyze the kinematics of trauma and its impact on the diaphragm, detail the surgical technique used by our department of thoracic surgery at the placement of the bioprostheses, along with a detailed review of the current literature.

Keywords
Blunt chest trauma, diaphragmatic ruptured, bovine pericardial patch.

INTRODUCIÓN

La incidencia de lesiones diafragmáticas es difícil de estimar con base en la literatura, ya que la mayor parte de las series no cita una cifra. Con base en la presente revisión, se puede afirmar que las lesiones diafragmáticas ocurren con un promedio de 3% y que su incidencia varia de 0.8% a 5.8% de todas las lesiones toracoabdominales. Está bien documentado que la lesión diafragmática aparece con mayor frecuencia en los pacientes que sufren un traumatismo penetrante con una relación de 2 a 1respecto a las lesiones contusas

La rotura diafragmática que se produce debido a un traumatismo no penetrante o penetrante es una situación de relativa frecuencia en el paciente lesionado. Aunque la verdadera incidencia se desconoce, en varias series de autopsias en pacientes que padecieron traumatismos no penetrantes y que fallecieron antes del arribo al hospital sugieren que alrededor del 5% presentaba rotura del diafragma.[3]. El diafragma es un músculo plano, delgado abovedado, que cumple varios propósitos anatómicos y fisiológicos. La palabra diafragma deriva del griego día (entre) y fragma (cerca). Su función fisiológica fundamental es ser la de bomba de aire que suministra las principales fuerzas mecánicas para la ventilación. Desde el punto de vista anatómico, el diafragma sirve de barrera entre las cavidades torácica y peritoneal. Los defectos de la barrera permiten la herniación de órganos abdominales hacia el tórax como resultado de la presión pleural relativamente negativa. Una vez que se cruzan esos límites, puede decirse invariablemente que la gravedad de la lesión y los desafíos quirúrgicos para su tratamiento aumentan de modo dramático[1].

Desafiante desde el punto de vista diagnóstico, continua actuando como una fuente de muchas controversias, quizá debido a que la historia natural de algunas de sus lesiones continúa siendo desconocida. Reparar o no reparar, y que cosas suceden o no, en ciertos tipos de lesiones, no se han documentado en la literatura. Lo que sí es bien conocido y documentado son las graves consecuencias de las lesiones inadvertidas del diafragma, con herniaciones de órganos vinculadas. La lesión diafragmática a partir de fuerzas contundentes normalmente es grande, radial y se localiza a nivel posterolateral. El hemidiafragma izquierdo se compromete de un 65% a un 80% de los casos. Las rupturas diafragmáticas son marcadores para las lesiones intrabdominales asociadas como veremos más adelante cuando revisemos el caso clínico[2].

En el trauma penetrante las heridas son más pequeñas pero tienden a agrandarse con el transcurrir del tiempo. Aún predominan las lesiones al costado izquierdo; estas lesiones necesitan de reparación operatoria cuando se diagnostican ya que no se sanan de forma espontánea pueden producir secuelas tardías como la herniación o la estrangulación del intestino. Las lesiones en el trauma cerrado se asocian con mecanismos de desaceleración, impacto directo y compresión; se debe tener en cuenta que el compromiso externo no predice la gravedad de la lesión interna y que el grado de disfunción pulmonar después de trauma cerrado está dado por la gravedad de la contusión pulmonar[2].

Se ha afirmado de modo habitual en la literatura que la lesión del hemidiafragma izquierdo se produce con mayor frecuencia que el derecho. La rareza de las lesiones contusas del lado derecho ha sido explicada en la literatura por el efecto amortiguador y protector del hígado sobre el hemidiafragma derecho. Esto explicaría la afección común del hemidiafragma izquierdo, que está desprotegido, en comparación con el derecho. Adicionalmente algunos autores como Andrus y Morton creen que el hemidiafragma izquierdo es congénitamente más débil que el derecho[2,3].

PERSPECTIVA HISTÓRICA

La herniación postraumática del estómago fue descrita por primera vez por Sennertus. Este autor describió de manera precisa los hallazgos post morten en un individuo que sufrió una herida penetrante del tórax siete meses atrás, y sobrevivió. Ambrose Paré, el famoso cirujano francés del renacimiento, detalló las consecuencias de las lesiones diafragmáticas en los traumas, tanto penetrantes como contusos, en una serie de necropsias detalladas en sus voluminosos trabajos. Bowditch, en 1853, fue el primero en establecer el diagnóstico pre morten de la hernia diafragmática traumática, y reunió 88 casos comunicados en la literatura.

En 1886, Riolfi reparó con éxito una laceración diafragmática con herniación epiploica. Naumann, en 1888, tuvo éxito en la reparación de una hernia diafragmática traumática, en la cual el estómago se había herniado al interior del hemitórax izquierdo. En 1899, Walker también tuvo éxito en reparar un diafragma lacerado en un individuo que se había golpeado al caer de un árbol. Lonescu introdujo en 1969 los parches de Pericardio Bovino Tratado con Glutaraldehído para el tratamiento de cardiopatías congénitas en 212 pacientes con adecuados resultados[2,3,4].

FISIOPATOLOGÍA Y CINEMÁTICA DEL TRAUMA

La fisiopatología de la rotura diafragmática produce desarreglos hemodinámicos y respiratorios inmediatos. En la generación de la lesión diafragmática, se han implicado factores fisiológicos, y el principal es el aumento súbito del gradiente de presión pleuroperitoneal.

Se ha sugerido con base en estos datos, que los incrementos súbitos del gradiente de presión pleuropulmonar, que puede producirse con la transferencia aguda de energía cinética a la cúpula del diafragma, como en el caso de un trauma abdominal grave, causarán rotura diafragmática y en presencia de una transgresión de la integridad anatómica del diafragma por laceración, perforación o rotura, el gradiente pleuroperitoneal estimulará la migración transdiafragmática y la herniación de vísceras intrabdominales. La migración transdiafragmática de vísceras intrabdominales herniadas puede restringir el llenado ventricular y, de esa forma, reducir efectivamente la fracción de eyección del gasto cardíaco[2,3].

La rotura puede actuar como un neumotórax a tensión agudo, con incrementos súbitos de las presiones intrapleurales, desplazando las estructuras mediastínicas al lado contralateral, y torsión del corazón en su eje, lo cual impide de manera efectiva el retorno venoso. Las vísceras intrabdominales desplazadas que migran a la cavidad torácica deterioran la ventilación en el pulmón ipsolateral, y finalmente pueden afectar la ventilación del pulmón contralateral al aumentar el desplazamiento mediastinico. Si además hay escape de aire del pulmón o de las vísceras huecas herniadas, se genera un incremento aun mayor de la presión intrapleural positiva, colapsándose de esa forma el pulmón con afección adicional de la función respiratoria[2,3,4,5].

Así tenemos que varios autores concluyeron que el incremento de la presión intrabdominal es un factor determinante de orden mayor de la disfunción cardiorrespiratoria en la rotura diafragmática.

LESIONES RELACIONADAS

El paciente que reportamos tiene lesiones de preferencia en el hemicuerpo izquierdo, asociadas a fracturas de huesos largos y del sistema nervioso central (SNC). En general, las lesiones que se presentan junto con las diafragmáticas, son la regla más que la excepción. Se producen ciertos patrones de lesión relacionados, dependiendo del mecanismo de lesión diafragmática. Los traumas contusos generalmente presentan un número significativo de lesiones extrabdominales o extratorácicas, o de ambos tipos, como lesiones del SNC y fracturas múltiples.

Grage y colaboradores establecieron una relación entre las fracturas pelvianas y la rotura diafragmática contusa, con fracturas pelvianas sufridas en 21 de sus 26 pacientes.

El mecanismo que describe mejor esta relación implica un enlace de la fuerza masiva requerida para romper el anillo pelviano con aumentos súbitos de la presión intrabdominal, que se transmiten luego a las bóvedas del diafragma, causando o contribuyendo a la rotura diafragmática. Las brechas producidas por traumatismos cerrados son más frecuentes en el centro frénico, mientras que las consecutivas a heridas penetrantes abundan más en el vientre muscular. Se tratan de hernias sin saco y el componente herniado es muy variable, según el sitio y amplitud de la brecha. Las vísceras más comúnmente migradas son el estomago, el ángulo esplénico del colon, bazo frecuentemente roto y el epiplón[2,3,4,5,6].

PRESENTACIÓN DEL CASO CLÍNICO - QUIRÚRGICO

A continuación presentamos el caso de un paciente de sexo masculino de 42 años de edad sin antecedentes patológicos de interés, que ingresa a casa de salud, con cuadro clínico de 20 horas de evolución posterior a sufrir accidente de tránsito (colisión vehicular), hemodinámicamente inestable, taquipneico, hipotenso PA 90/70 mmHg (shock), Fc 120 x min, Saturación de O2 al ambiente 80%.

Al examen físico presentaba hematoma palpebral izquierdo, otorragia derecha, dolor, limitación funcional y deformidad en brazo y pierna izquierda, disminución progresiva del nivel de conciencia y hematomas en hemitórax izquierdo.

Se aplican las maniobras básicas de reanimación según las normas del ATLS, se realizó pleurotomia izquierda por hemoneumotórax, y luego trasladado a la Unidad de Cuidados Intensivos. En La Radiografía de Tórax de control se observa el tubo de drenaje torácico en el 6to espacio intercostal, velamiento del ángulo costodiafragmático izquierdo, implantación demasiado alta del hemicolon izquierdo, manteniendo un débito escaso por el drenaje torácico, con caída inexplicable de los niveles de hematócrito y hemoglobina progresivas (fig 1).

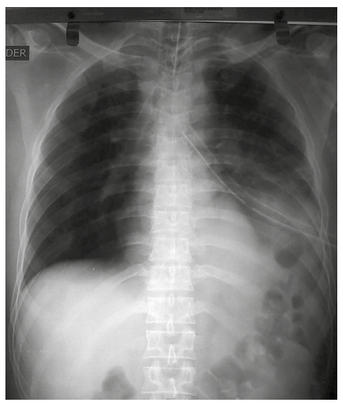

Figura 1. *Rx. de tórax posterior a pleurotomia en 6to espacio intercostal, nótese las alteraciones radiográficas costodiafragmáticas izquierdas. FUENTE: Jefatura Departamento de Cirugía Torácica - Hospital Luis Vernaza.*

Exámenes de Laboratorio:
Al ingreso: hematócrito 34.3%, hemoglobina11.8 g/dl.
Día 2: hematócrito 21.0%, hemoglobina 7.4 g/dl.

Estudio de Imágenes: Ecografía enfocada al trauma (FAST): Negativo para líquido libre en cavidad, sin alteraciones ecográficas.

Con la fuerte sospecha de lesión diafragmática se indicó la realización de una TC de Tórax la misma que logra detallar con mayor precisión el defecto diafragmático (fig. 2). Según el Organ Injury Scaling de la American

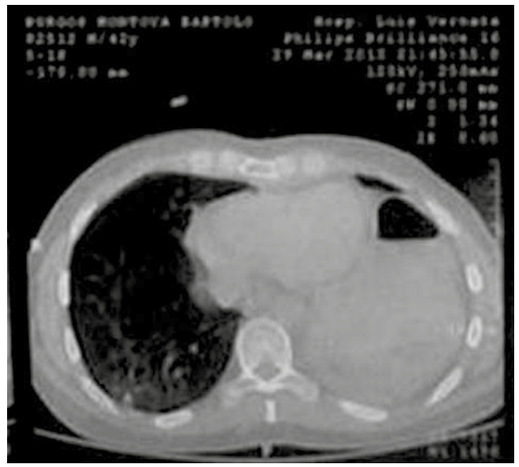

Figura 2. *Tomografía Computarizada en la que se puede apreciar claramente un nivel hidroaéreo de los segmentos basales del lóbulo inferior izquierdo en los últimos cortes.*
FUENTE: *Jefatura Departamento de Cirugía Torácica - Hospital Luis Vernaza.*

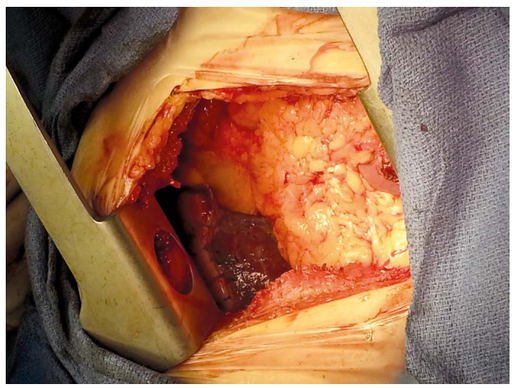

Figura 3. *Herniación de vísceras abdominales dentro de la cavidad pleural.*
FUENTE: *Jefatura Departamento de Cirugía Torácica - Hospital Luis Vernaza.*

TÉCNICA

Se solicitó la interconsulta al departamento de Cirugía Torácica, procediéndose a realizar toracotomía exploradora de urgencia, durante el ingreso a la cavidad pleural se evidenció la herniación de vísceras abdominales como estómago, lóbulo izquierdo del hígado, bazo y omento mayor dentro de la cavidad pleural, objetivamos adicionalmente lesión lineal a nivel del hilio del bazo por lo que fue necesario la esplenectomía (fig. 3).

Durante el transquirúrgico y después de una laboriosa reducción del contenido hacia la cavidad peritoneal evidenciamos gran defecto diafragmático con pérdida tisular mayor de 25 cm2 (fig. 4).

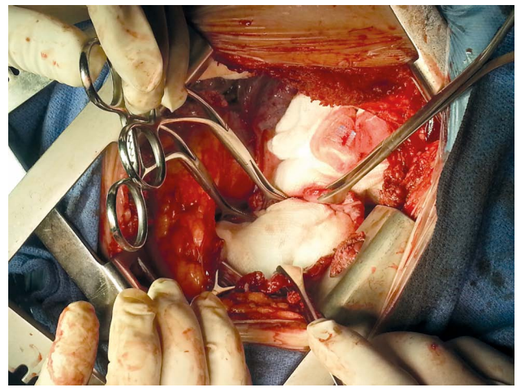

Figura 4. *Reducción del contenido visceral abdominal y delimitación de los bordes de la rotura diafragmática post-traumática con pinzas de Allis.*
FUENTE: *Jefatura Departamento de Cirugía Torácica - Hospital Luis Vernaza.*

Association for Surgery of Trauma la lesión fue clasificada como Grado V 6,7,8,9(Tabla 1).

DIAPHRAGM ORGAN INJURY SCALE

GRADO	DESCRIPCIÓN DE LA HERIDA
GRADO I	Contusión
GRADO II	Laceración < 2 cm
GRADO III	Laceración 2 a 10 cm
GRADO IV	Laceración > 10 cm con pérdida de tejido < 25 cm2
GRADO V	Laceración > 10 cm con pérdida de tejido >25 cm2

***Advance one grade for bilateral injuries.**
Tabla 1. *Escala de lesión Diafragmática. Modificado de Moore.*
FUENTE: *Manual de Normas y Procedimientos en trauma 3ª. Edición.*

Para su reparación se utilizó material protésico biológico como el Parche de pericardio bovino previamente tratado con glutaraldehído, su utilización está bien documentada también para defectos pericardicos y de grandes vasos (fig.5, 6).

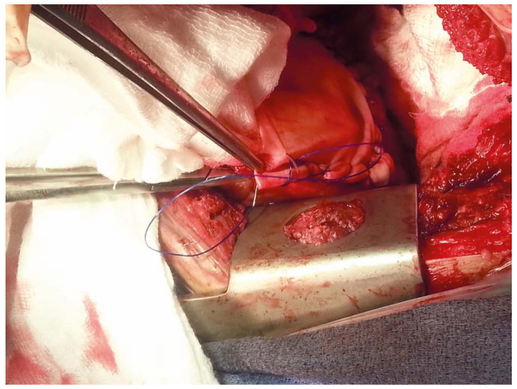

Figura 5. *Colocación de los puntos de fijación al parche de pericardio bovino sobre el defecto diafragmático*
FUENTE: *Jefatura Departamento de Cirugía Torácica - Hospital Luis Vernaza*

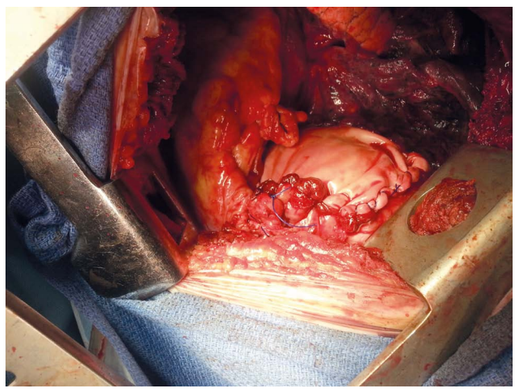

Figura 6 y 6,1. *Terminación de la colocación del parche de pericardio bovino sobre el defecto diafragmático.*
FUENTE: Jefatura Departamento de Cirugía Torácica - Hospital Luis Vernaza.

RESULTADOS

El paciente evolucionó favorablemente, mejoró su estado hemodinámico, respiratorio y neurológico, presentando un Glasgow Coma Score de 15 puntos al egreso de la UTI, se le realizó la osteosíntesis de sus fracturas y no se presentaron manifestaciones sistémicas de rechazo del injerto ni en corto ni a largo plazo.

DISCUSIÓN

La prótesis ideal debe mantener una tensión adecuada, ser incorporada por el tejido circundante y no estimular la adhesión de las vísceras. La bioprótesis de pericardio bovino tratada con glutaraldehído es la más estudiada y se utiliza principalmente como bioprótesis cardíaca.

En años anteriores se han reportado reparaciones con materiales sintéticos como el polipropilene, nylon, poliyester, dacrón, vicryl, pero ninguno de estos ha tenido aceptación universal. Debido a su fácil preparación y uso, este material se ha empleado para reparar defectos herniarios de la pared abdominal, la pared torácica, de diafragma y para sustituir vasos y tráquea [10,11,12,13].

En los inicios del uso de bioprótesis porcinas y de pericardio bovino tratadas con glutaraldehído, se observó que no había evidencia histológica de reacción inmunológica de rechazo del huésped hacia la bioprótesis, por lo cual el glutaraldehído ha sido utilizado como factor de unión para mejorar la tolerabilidad y durabilidad de las bioprótesis[14,15].

CONCLUSIONES

El Parche de pericardio bovino tratado con glutaraldehído es una bioprótesis muy usada en cirugía cardiovascular, fácil de obtener, de fácil preparación, conservación, transporte y bajo costo de producción, lo que la convierte en una buena alternativa para la reparación de defectos diafragmáticos ya sean estos congénitos o post-traumáticos.

En general tiene buenos resultados a largo plazo, con escasas o nulas manifestaciones de rechazo, por lo que consideramos que es una herramienta útil en pacientes bien seleccionados y que en nuestro Hospital se ha utilizado de forma segura.

BIBLIOGRAFÍA

1. Ascensio JA, Demetriades D, Rodriguez A. Lesiones del diafragma. En : Trauma. Editado por KL Mattox, DV Feliciano, EE Moore. 4ta edición. McGraw-Hill Interamericana. México DF. 2002. Cap. 29; Pág. 642 – 671.
2. Karl K. Limmer, Kemp H. Kernstine, Frederic W. Grannis (h.) y Lawrence M. Weiss. Enfermedades diafragmáticas benignas o malignas. En: Cirugía del Tórax. Editado por David J. Sugarbaker, MD. 1ª Edición. McGraw-Hill. Editorial Panamericana. Buenos Aires - Argentina. 2009. Cap. 127; Pág. 1054 – 1066.
3. Erwin R. Thal y David A. Provost. Rotura traumática del diafragma. En: El Dominio de la Cirugía – Volumen II. Editado por Roberto J. Baker y Josef E. Fischer. 4ta edición. Editorial Panamericana. 2004. Cap. 55; Pág. 853 – 861.
4. John P. Pryor y Juan A. Asensio. Lesiones Torácicas. En : Manual del Trauma. Editado por Andrew B. Peitzman MD. 1ra edición. Editorial Distribuna. Bogotá. 2011. Cap.24; Pág. 297 – 325.
5. Vivian Arcila González, Andrés Saldarriaga Jaramillo, Carlos Augusto Santos Rodríguez. Trauma Torácico. En: Manual de normas y procedimientos en Trauma. Editado por Martiniano Jaime Contreras. 3ra edición. Editorial Universidad de Antioquia. Colombia. 2006. Cap. 14. Pág.224 – 239.
6. E. Mario Pérez Petit. Traumatismos del Tórax. En: Cirugía de Urgencia. Editado por Perera-García. 2da edición. Editorial Panamericana. Buenos Aires-Argentina. 2007. Cap. 16. Pág. 195 – 213.
7. Diana Pérez Covarrubias, Avelina Sotres Vega, Rogelio Jasso Victoria, J. Raúl Olmos Zúñiga, Jaime Villalba Caloca, J. Alfredo Santibáñez Salgado, Patricio Santillán Doherty. Uso del pericardio bovino tratado con glutaraldehído. Rev Inst Nal Enf Resp Mex. Volumen 18 – número 3. Julio – Septiembre 2005. Pág. 224 – 229.
8. Olivares-Becerra Juan José, Alejandro Farías-Llamas Oscar, candelas del Toro Omar. Hernia Diafragmática Traumática. Cir Ciruj 2009; 74: 415 – 423.
9. Raúl Carrillo Esper, Carlos López Caballero. Hernia diafragmátrica secundaria a trauma abdominal cerrado. Revista de la Facultad de Medicina de la UNAM. Nov- Dic 2011; 54 (6); 18-22.
10. Arreola – Ramírez Jl. Utilización del pericardio bovino como sustituto de tráquea. (tesis). México, DF: UNAM; 1990.
11. Boin I de F, Joaquim JL, Leonardi LS. Glutaraldehyde preserved bovine pericardium for the repair of diaphragmatic defects due to extensive metastasic liver resection. Hepatogastroenterology 2003; 50:839 – 840.
12. Soto MC, Meneses JA. Hernia diafragmática postraumática de presentación en fase catastrófica. Rev Sanid Milit Mex. 2009;63:43-6.
13. Talat CT, Syed A, Sharkey P y col. Update on managing diaphragmatic rupture in blunt trauma: a review of 208 consecutive cases. Can J Surg. 2009; 52:177-81.
14. Ferrufino AL, Vázquez JC, Delgadillo S. Lesiones diafragmáticas ppor trauma contuso. Experiencia en un centro de trauma. Cirujano general 2009; 31: 26-30.
15. Gwely N. Outcome of Blunt Diaphragmatic Rupture. Asian Cardiovasc Thorac Ann. 2010;18:240-3.

Correspondencia
Dr. John Barba Pacheco
Hospital Luis Vernaza
Departamento de Cirugía Torácica
Email: johnbarbap@gmail.com
Teléfono: 0982831185
Guayaquil - Ecuador

COENZIMA Q10

Lazo Salazar Marcelo [1,a]

[1]Universidad de Guayaquil, Facultad de Ciencias Médicas
[a]Docente Farmacología

Recibido 03 de Junio y Aceptado el 7 de Junio del 2013

Por el consenso realizado hay interés de conocer más sobre la Coenzima Q10 que en la actualidad es parte de las grandes prescripciones por lo que he creído conveniente realizar un estudio somero sobre la Coenzima Q10 y dar a conocer el papel que desempeña en el organismo. Debo señalar que en la actualidad existe una infinidad de estudio e investigación sobre el tema pero tratare de hacer un resumen.

Descubierta por Fred L.Crane en la Universidad de Wisconsin Madinson y su estructura fue dilucidada en 1958 por el doctor D.E.Wolf.

Existen diversos tipos de Coenzyma Q10 que se diferencia por el número de isoprenos en la cadena lateral. Se encuentra en la naturaleza y en microorganismo como la Escherichia Coli, Caernohabditis y humanos, la forma más común es la de Co Q10. Esta molécula se la ha denominado Ubiquinona. Es un lípido y se encuentra distribuido en todas las membranas celulares llevando a acabo diversas funciones entre las cuales podemos destacar como transportadores de electrones y, participa como aceptor de electrones de la acetilcoenzima A deshidrogenada , implicada en la síntesis de nucleotidos que se ha demostrado su participación en la actividad de enzimas desacoplantes y la apertura del poro mitocondrial y por lo tanto en la regulación de la apoptosis. También se le ha atribuido una función antioxidante ya sea en forma directa contra la formación de lipoperoxidos o de forma indirecta a través del reciclado de otros antioxidantes lipídicos como la vitamina E o como la Vitamina C o ácido ascórbico.

La Coenzima Q10 es sintetizada en el cuerpo humano y Kishi y colaboradores estimaron que hasta dos tercios del contenido de la Coenzima Q10 en el plasma procedía de la dieta. Los alimentos que tienen el mayor contenido son : el brócoli, la espinaca, las nueces, los crustaceos, etc,etc.. En la síntesis celular, la estructura viene de la tirosina un aminoácido, mientras que la estructura carbónica se forma mediante el camino del mevalonato. La síntesis de la Co Q10 tiene lugar bajo el control de varios sistemas enzimáticos. Es un nutriente que se ha descrito como una sustancia con propiedades similares a una vitamina por lo que algunos expertos la han denominado como vitamina 10.

La Coenzima Q10 es un nutriente necesario para nutrir las células y obtener energía elemental en el metabolismo celular, pues ayuda a convertir el alimento en energía.

La Coenzima Q10 denominada también Ubiquinona tiene presencia en todos los seres humanos y es tan importante para la vida que según los estudios realizados, cuando el déficit es mayor del 25 % de lo que se considera necesario, comienza a aparecer trastornos como subida de tensión arterial hasta ataques cardiacos, se ha señalado así mismo que una deficiencia del 75 % de Coenzima Q10 sería incompatible con la vida.

El antioxidante Q10 penetra en la mitocondria en donde se genera energía y se produce el ATP (Adenosintrifosfato) según Demetrio Sodi Pallares. El ATP da a las células el 95% del total de energía que se requiere para realizar funciones vitales. Las mitocondrias necesitan de Coenzima Q10 para el inicio de las funciones mitocondriales, sin el suficiente porcentaje de la Ubiquinona, las células no reciben una nutrición energética optima la cual dañaría las funciones de órganos vitales como el corazón.

Se ha demostrado que una mayoría de pacientes con problemas cardiacos tienen una deficiencia en la cantidad de Coenzima Q10 y que un complemento de este nutriente revitaliza las funciones del músculo cardiaco. Algunos cardiólogos han afirmado que no es la enfermedad cardiaca la que causa la deficiencia Q10 sino que es la deficiencia de esta coenzima la que causa el problema cardiaco. Otras de las funciones que se ha mencionado de la Coenzyma Q10 es impedir el incremento del LDL.

Por otro lado se ha demostrado como un gran aliado de nuestras defensas, cuando los niveles descienden, el sistema inmune se debilita por lo que se puede decir que la fortaleza de nuestra defensa es directamente proporcional a la cantidad de coenzyma Q10 en nuestro organismo. Así mismo como antioxidante nos protege del ataque de radicales libres y activa la función de los macrófagos actuando como un agente inmune estimulante dotándole a las células de mayor energía y actividad, estimulando el sistema autoinmune.

Algunos estudios avalizan que aumentarían la tolerancia al esfuerzo e impediría la merma del rendimiento deportivo por fatiga. Diversos centros de investigación de medicina del deporte han estudiado el papel de la Coenzima Q10 como ayuda ergogénica para incrementar el rendimiento físico entre deportistas. Es una coenzima elemental de todas las células del cuerpo que les permite maximizar la obtención de energía a partir de la oxidación de los nutrientes de los elementos.

Como se indicó, la Coenzima Q10 forma parte de las membranas mitocondriales, los gránulos celulares son los encargados de la producción de la mayor parte que requiere el organismo . En la mitocondria se produce el ATP una molécula encargada de ceder energía necesaria a todos los procesos celulares y que la requieren para la contracción y la relajación muscular.

La fatiga es la manifestación universal del agotamiento de la energía mitocondrial y por ende del envejecimiento de los organismos. La debilidad de la funcionalidad de los órganos es inherente a la edad, el corazón, los riñones, el cerebro y demás órganos de las personas mayores es menos funcional y menos eficientes en sus acciones. También se siente más la fatiga cuando se exige un trabajo extraordinario y continuo a los órganos que más energía consume como el corazón y el músculo. Según un estudio realizado por el Departamento de Fisiología de la Osaka City University Graduate of Medicine en el Japon, el mecanismo principal por la cual la coenzima Q10 protege contra el agotamiento celular consiste, en que su ingesta extra mantiene la energía mitocondrial. El estudio se hizo a doble ciego controlado con placebo, para valorar la resistencia a la fatiga o el retrazo de su aparición todos realizaron ejercicios de carga de trabajo. Los investigadores comprobaron que la administración oral de coenzima Q10 de 300mg mejora el rendimiento físico y la sensación subjetiva de fatiga. Aunque los niveles de Ubiquinona aumenta en los tejidos con el ejercicio físico intenso, como mecanismo de adaptación, una forma segura y eficaz de amortiguar y frenar el efecto perjudicial de los radicales libres es aumentar la presencia en el organismo de antioxidantes, la toma de Coenzima Q10 se suman a otros suplementos y alimentos antioxidantes y es positivo para los deportistas.

La Coenzima Q10 puede ser eficaz para bajar la presión sanguínea y mejorar la función del ventrículo izquierdo aunque hay indicio en este sentido, se necesita más evidencia científica para afirmar, lo mismo si es útil en la enfermedad de parkinson; para bajar el colesterol o también para prevenir la toxicidad que afecta al corazón debido a las drogas para la quimioterapia. Si se esta sometido a la quimioterapia, la Coenzima Q10 al ser un antioxidante puede disminuir la efectividad de la quimioterapia. Un estudio realizado en ratones mostró que la acción de la Co Q10 redujo la efectividad de la radioterapia en el cáncer del pulmón por lo que es un imperativo que en estos casos se debe consultar con el oncólogo.

Así también se ha demostrado que si esta tomando un anticoagulante como la Warfarina, la Coenzima Q10 puede disminuir sus efectos.

En relación a las propiedades de la Co Q10 enumeraré lo que algunos estudios han demostrado las acciones de la Ubiquinona:

- Estimula el sistema inmune
- Aumenta la energía y la tolerancia al ejercicio
- Mejora el aprovechamiento del oxígeno
- Incrementa la fuerza cardíaca
- Protege contra los ataques cardíacos
- Ayuda a reducir el peso
- Protege al organismo del envejecimiento prematuro
- Mantiene niveles óptimos de glucosa en la sangre
- Corrige el declive del sistema inmune relacionado con la edad
- Su acción desintoxicante parece ejercer una influencia importante en la longevidad
- Alivia la debilidad y el dolor muscular
- Para tratar los problemas de fertilidad (faltan evidencias)
- Para prevenir la progresión de la enfermedad de Parkinson

OPINIÓN

Son tantas las investigaciones que se han hecho sobre las bondades que tiene la coenzyma Q10 en los diferentes aparatos o sistemas de nuestro organismo que es necesario pensar sobre su utilidad, realmente me quedó corta en la exposición realizada en base de una bibliografía tan extensa que existe sobre la Coenzyma Q10 y que sin lugar a duda no podríamos negar de su existencia y una realidad que el mismo organismo lo sintetiza como tantas otras sustancias, y la acción sobre órganos vitales como el corazón, hígado, etc.

Pero no podemos olvidar que farmacológicamente se considera que "Toda droga, fármaco o medicamentos son tóxicos y si no hay toxicidad no tiene efectos farmacológicos" por lo tanto la Coenzyma Q10 que tanta relevancia ha tenido en este tiempo debe con-

siderarse que puede tener efectos colaterales o efectos adversos que pudieran por el contrario afectar a un órgano.

Según los datos de la Organización Mundial de la Salud (OMS) la venta de suplementos alimenticios se ha disparado en estos últimos años y que muchos contienen en su formula de composición la Coenzyma Q10 y que se puede vender libremente y sin control alguno en todo tipo de establecimiento.

Después de señalar las acciones más importantes de la Ubiquinona o Coenzima Q10, según mi criterio personal creo que es peligroso pensar que la Co Q10 sea una panacea, es decir un medicamento al que se atribuye eficacia para curar todo tipo de enfermedad.

Sin querer desconocer la acción que tiene la Coenzyma Q10, el médico debe tener un buen conocimiento de su aplicación y conocer su dosificación para no caer en el problema de que exista una sobre dosis o se administre en cantidades muy pequeñas que no va a tener ningún efecto.

BIBLIOGRAFÍA

1. Crane Fl. –Biochemical functions of coenzyme Q10.- J.Am. Coll Nutr 2001: 20
2. Ernster L. Dallner G. Biochemical Physiological and medical aspects of Ubiquinona funtion.- Biochin Biophys acta 1995: 1271
3. Nohl H, Gillel.- The Role of Coenzyme Q in lysosomes in coenzyme Q; Mechanismo in Health and disease.- Boca Raton. CRC prees.- 2001 : 131 150.
4. Beckman, Ames Bn.-Mitochondrial- Aging: open questions. Ann Ny- Acad Sci, 1998;854
5. Alho H, Lonnrot K. Coenzyme Q suplementation and longevity.In:Kagan UE , Quinn PJ, Coenzyme Q: Molecular Mechanisms in health and Disease.- Boca Raton: CRC press 2001, 371-380
6. Witting PK. Pettersson K, Letter J, Stocker R, Anti-atherogenic effect of Coenzyme Q 19 in apolipoprotein E gene Knockout mice, Free Radic Biol
7. Med. 2000; 29 (3-4):295-305 7.-Thomas Sr, Leichtweis SB, Pettersson K, et.al. Dietary cosupplementation With vitamin E and Coenzyme Q (10) inhibits atherosclerosis in apolipo – Protein E gene Knockout mice Arterioscler Thromb Vasc Biol. 2001: 21 (4): 585- 593
8. Belardinelli R, Mucaj A, Lacalaprice F, et.al. Coenzyme Q10 and exercise Training in chronic heart failure. Eur Heart J. 2006
9. Tran MT, Mitchell TM, Kennedy DT, Giles JT. Role of Coenzyme Q10 in Chronic heart failure, angina and Rypertension.Pharmacotherapy.2001; 21 (7): 797- 806
10. Khatta M, Alexander BS,Krichten CM,et al. The effect of Coenzyme Q10 In patients with congestive heart failure. Ann intern Med. 2000 ; 132 (8) 636 – 640
11. Sander S. Et al . The impact opf Coenzyme Q10 on systolic function in Patients with chronic heart failure y card Fael, 2006; 12: 464-472.
12. Pepe S. Et al Coenzyme Q10 in cardiovascular disease,Mitochondrion, 2007; 7: 154-167.
13. Langsjoen PH, Langsjoen AM.- Overview of the use of Coenzyma Q 10 In cardiovascular disease –biofactos 1999; 9 (2 -4)

Correspondencia

Dr. Marcelo Lazo Salazar
Universidad de Guayaquil,
Facultad de Ciencias Médicas
Email: mlazosalazar@hotmail.com
Teléfono: 0991095254
Guayaquil - Ecuador

MATEO SEOANE
GRAN MÉDICO HIGIENISTA

Cordero Aroca Alberto, MSc, FACS[1,a,b,c]

1 Hospital Luis Vernaza
a Especialista en Cirugía General
b Fellow American College of Surgeons
c Magíster

Recibido 01 de Mayo y Aceptado el 30 de mayo del 2013

Homenaje al pionero Dr. Mateo Seoane y Sobral uno de los científicos españoles que posibilitaron la introducción y el desarrollo de la doctrina higienista.

Seoane, nació en Valladolid el 21 de septiembre de 1791, en 1803 estudió Filosofía en la Universidad de Valladolid y con mayor brillo en las cátedras de Química, Botánica y Geografía alcanzó primeros premios como lo había obtenido en Matemáticas en la Academia de la Purísima Concepción. Los estudios de Medicina los inició en la Universidad de Salamanca, además perfeccionó al mismo tiempo el griego y latín. El grado de bachiller en Medicina obtuvo en 1810, dos años después se licenció como médico y seguidamente se doctoró y todos los grados los obtuvo ***nemine discrepante.***

Su temprano ingreso al movimiento liberal impidió y truncó su brillante carrera, intervino en política activamente frente al gobierno por lo que fue perseguido por una real orden de Fernando VII en junio de 1814, que entre otros motivos, se acusaba a Seoane de ser ***"un joven muy aventajado, pero completísimamente contagiado del liberalismo y, por sus buenas cualidades, extraordinariamente peligroso"*** por la cual se le declaró inhabilitado para impartir tareas docentes, ni pública ni privada, se le desterró de Madrid, Sitios Reales, Valladolid y Salamanca, y se le puso bajo la vigilancia militar en el punto de residencia que le señalara el capitán general.

Fueron inútiles cuantas reclamaciones se hicieron debido a sus ideas políticas el catedrático tuvo que resignarse a ejercer forzosamente como médico rural en Rueda y La Seca en Valladolid, donde participó en las conspiraciones dirigidas hasta 1820 contra el régimen absolutista, con el triunfo del pronunciamiento del coronel Antonio Quiroga y el comandante Rafael Riego en Cabezas de San Juan - Sevilla, inauguró la aventura constitucional.[2]

Durante el trienio liberal (1820-1823) Seoane participó de una manera mucho más activa en la política española, en 1821 fue elegido diputado por Valladolid (1822-23), se situó de manera notoria en el grupo de los llamados "exaltados", en las Cortes formó parte de varias comisiones, en la de salud pública fue el principal responsable del proyecto de código sanitario, que no llegó a aprobarse, contribuyó a la redacción de la primera ley de beneficencia; pero pesó notablemente en la posterior organización de la sanidad española, sobre todo en lo que respecta a la higiene pública. Notable fue también su contribución en el estudio de los problemas de la sanidad militar, así como de la asistencia médica a los pobres, de acuerdo con una concepción secularizada de la beneficencia y filantropía.

Pero en medio del calor político, no olvidó la sanidad, la beneficencia, la industria pública y demás asuntos administrativos en que tenía mayor competencia. Su trabajo infatigable alcanzaba a todo, en las Cortes fue vocal secretario de siete comisiones a la vez, y en todas ellas el principal redactor de los dictámenes.

Hacia fines del memorable trienio, fue protagonista de una delicada comisión de las Cortes, que habían resuelto que el rey saliera de Madrid para Sevilla, pero los médicos de cámara, junto con los doctores Morejón y Arrieta, certificaban que él no podía, sin gravísimo riesgo, ponerse en camino a causa de un fuerte ataque de gota. Las Cortes nombraron una comisión integrada además del H. Seoane por cuatro médicos más antiguos que él, se le confió el comprometido trabajo de practicar los reconocimientos, interrogatorios y demás investigaciones profesionales necesarias para cerciorarse del verdadero estado de salud del rey.

De todo ello resultó que el mal no era tan grave afección de como lo pintaban los médicos de cámara y adjuntos áulicos, ni constituía verdadero impedimento para el viaje, es decir desmintió como médico que una supuesta gota impidiera al monarca movilizarse. En efecto, al segundo día salió el rey de Madrid, completamente disipado el acceso de gota, y sin que tuviera ninguna novedad durante el viaje a Sevilla.

En las Cortes el H. Seoane fue uno de los diputados que votaron resueltamente sin temor a las consecuencias a la suspensión de la ***potestad real***, se destaca su posición el 1 de octubre de 1823 el diputado intransigente, el apóstol y defensor de la exaltación política como se lo acreditó en su célebre opúsculo ***Defensa de la exaltación y de los exaltados.*** De ideas liberales perteneció a la masonería; apoyó la reprobación del rey y le llevó a proponer en las Cortes la abdicación de Fernando VII que le trajo graves consecuencias.

Tras el retorno al absolutismo en 1823, siguió entre los oponentes al régimen por lo que fue víctima de la terrible persecución que se realizó desde la Corte contra los liberales, fue condenado a muerte, el proscrito tuvo que pasar un ostracismo de diez años, huyó de Cádiz para Tánger y pasó a Gibraltar y de este puerto zarpó en una embarcación británica y llegó al puerto de Corck en Irlanda y de allí a exiliarse en Londres, refugio clásico de los náufragos políticos españoles, ciudad donde permaneció durante una década y que constituyó un hito irrepetible en su vida y en su obra.

Sin recurso económico, este valiente médico probo, honrado, laborioso, dotado de una fuerza moral tan poderosa, ingresó en un colegio de niños, aceptó uno de los empleos más humildes, con el principal objeto de aprender y practicar el idioma, pues consideraba que si no dominaba a fondo la lengua del país anfitrión nada podría adelantar.
El plan le salió de maravilla más de un año estuvo en la institución, viviendo con privaciones; salió hablando perfectamente el inglés con una soltura y corrección que impresionaba a los mismos ingleses, se le abrieron las puertas del éxito y gloria.

Como existía una antiquísima carta de hermandad entre las Universidades de Salamanca y Oxford que habilitaba para el ejercicio legal de la medicina en toda la Gran Bretaña; perfeccionó su formación científica junto a figuras como Michael Faraday[3], se entrenó principalmente en el Guy's Hospital[4], que contribuyó a su formación e integrarse en el ambiente médico londinense en el ejercicio de la profesión y pronto adquirió una buena clientela, obtuvo una plaza de médico de número en los hospitales de Londres: médico titular del St. George Hospital[5], un empleo en el Museo Británico y colaborador del Central Board of Health que era el Consejo de Sanidad del reino.

Su habilidad para escribir en inglés le facilitó el acceso a muchos revistas y periódicos entre 1827 y 1831, admitían gozosas los artículos de Seoane; fue uno de los fundadores de la acreditada revista El ***Ateneum de Londres*** dedicada a la divulgación científica y literaria.

Desde Londres los editores abastecían el mercado de las repúblicas hispanoamericanas, le encomendaban traducciones como el ***Manual sobre Manual***, y apenas podía corresponder a la confianza y generosidad de sus muchos favorecedores.

Conoció a Rudolph Ackerman[6] quien editó una serie de nueve manuales en 1828 destinados a la venta en América, escribió en español obras dedicadas a la física, química y ciencias naturales.[7]

Para esa época don Vicente Rocafuerte que se desempeñaba como encargado de negocios mexicano en Gran Bretaña, quien fue el promotor de la publicación de los famosos Catecismos , y como se interesaba en los proyectos de sanidad deseaba vivamente editar en materia de salubridad pensando que se podía contribuir a mejorar las condiciones de vida en los nuevos países americanos sobre higiene y salud pública y por eso le propuso a Soane que escriba uno de ellos. El diplomático lo había conocido en las Cortes, durante su permanencia en España en 1820 en cumplimiento de una misión confidencial por encargo de Simón Bolívar y la ***Sociedad Soles y Rayos***. Un autor que conoció de la propuesta a Seoane nos narra:

"Seoane, desde estudiante había sido exaltado anticontagionista; y en las Cortes discutiéndose el proyecto de ley de Sanidad Pública, llegó a pronosticar con mas ligereza y acierto, que estaba cerca el día que el contagio seria universalmente reconocido como una quimera! Pues bien, el Sr. Don Vicente Rocafuerte, Enviado de la República de México en Londres, que había conocido en España a Seoane, y que no ignoraba sus opiniones anticontagionistas, deseoso, por un lado de proporcionar al emigrado algún recurso que le permitiera salir de su humildísima posición en el citado Colegio, é interesado, por otra parte, en difundir y hacer prevalecer las doctrinas anticontagionistas, que tan bien se alianzaban con los intereses mercantiles de su país; invitó a Seoane á escribir una obra contra el contagio de la fiebre amarilla. Accedió gustoso el anticontagionista. Seoane, y hasta aceptó anticipada una parte de la remuneración del trabajo, destinado este anticipo á socorrer sus mas perentorias necesidades, y á socorrer la no menos imperiosa de otros compañeros suyos de emigración. Dedicose desde luego con su habitual ardor al trabajo encargado, juntó todas las obras principales sobre la materia, vió y copió todos los documentos oficiales que relativos á la misma existían en el Almirantazgo, y de todas aquellos materiales hizo el más imparcial examen y profundo estudio"[10]

"El resultado de ello fue convencerse de la existencia indubitable de repetidos casos de importación de la fiebre amarilla en Europa por los buques americanos. Desde aquel punto, Seoane, idólatra siempre de la verdad, y hombre de convicciones siempre sinceras, abjuró francamente sus creencias anticontagionistas, declarándose desde entonces contagionista decidido, y participó á Rocafuerte que su conciencia no le permitía continuar la obra en el sentido que había concertado, y único que podía convenir al diplomático americano. La abjuración de Seoane fue entonces bastante sonada, é improbada con cierto sarcasmo por los hombres de conciencia venal y traficantes en convicciones científicas; más la parte no corrompida aplaudió la honradez ejemplar del médico español, y su verdadero heroísmo puede decirse que echó los cimientos del elevado concepto que muy luego había de disfrutar entre los médicos ingleses."[11]

Además de algunas traducciones al español ***Ackerman*** le publicó sus trabajos acerca de una de las temibles epidemias causada por el ***vibrio colerae*** que tantos estragos causó en Europa.

Y en medio de tanto trabajo profesional y tarea literaria, compuso un ***Diccionario anglo-hispano y español-inglés,*** obra voluminosa de mucha importancia, se hicieron nueve ediciones en pocos años, y otras impresas subrepticiamente fuera de Inglaterra.

Seoane contactó con importantes personalidades más del exilio científico español y del mundo científico inglés, convirtiéndose en una de las figuras más importantes del movimiento liberal en el exterior. Fue protector de sus paisanos exiliados, ***"volviendo curado de su fiebre política y sus ideas anticontagionistas".***

En Londres siguió cursos en diversas materias de ciencias y en especial de medicina, e inspiró y defendió en el seno del parlamento proposiciones interesantes de salubridad que en gran parte fueron admitidas. Le hicieron miembro de número de la Sociedad Médica de Londres y del Instituto Real de la Gran Bretaña.

Cuando se creó el Instituto General Médico se le eligió por unanimidad como socio representante de España. También fue elegido socio de la Sociedad Médico-Quirúrgica de Londres y de la de Edimburgo. De todo ello se deduce que Saeone adquirió en Londres un gran prestigio y gozó de selecta y numerosa clientela.[12]

En 1832, la epidemia colérica de la India vino a consternar a Europa. Londres fue uno de las primeras ciudades populosas azotadas por la peste, Seoane se dedicó a estudiar este terrible mal pero no pudo determinar la nueva entidad morbosa que produjo tantos estragos a la humanidad, sin embargo sus principales publicaciones en este período estaban relacionadas con el cólera.

La actividad científica tan brillante de Saeone fue positivo para la ciencia médica hispana, sus conocimientos especializados sobre el cólera, sus excelentes contactos con las más altas personalidades del higienismo inglés y su conocimiento de los estudios higiénicos que se desarrollaban en toda Europa demuestran el gran espíritu científico e innovador que le caracterizó a este adelantado.

1. *Dr. Alberto Cordero Aroca, MSc, FACS*[1,a,b,c]
2. *CORDERO AROCA, Alberto: "El pronunciamiento del general Rafael Riego y Núñez, una influencia decisiva en la ruptura de América con España", IHM, No 41, diciembre 2007, pp. 71-88.*
3. *Michael Faraday, n. Newington, Gran Bretaña 22 de septiembre de 1791, científico británico, físicos más destacados del siglo XIX, de una familia humilde y recibió una educación básica, a temprana edad tuvo que empezar a trabajar, primero como repartidor de periódicos, y a los catorce años en una librería, donde tuvo la oportunidad de leer algunos artículos científicos que lo impulsaron a realizar sus primeros experimentos. En el año 1812 asistió a una serie de conferencias impartidas por el químico Sir Humphry Davy y le contrató como ayudante en su laboratorio químico de la Institución Real. Entró en la Sociedad Real en 1824 y al año siguiente fue nombrado director del ese laboratorio. En 1833 fue profesor de química, después le fue concedida una pensión vitalicia de 300 libras anuales. Descubrió dos nuevos cloruros de carbono además del benceno. Investigó nuevas variedades de vidrio óptico y llevó a cabo con éxito una serie de experimentos de licuefacción de gases comunes. En el año 1821 trazó el campo magnético alrededor de un conductor por el que circula una corriente eléctrica, en 1831 descubrió la inducción electromagnética y demostró la inducción de una corriente eléctrica por otra. Investigó los fenómenos de la electrólisis y descubrió dos leyes fundamentales: que la masa de una sustancia depositada por una corriente eléctrica en una electrólisis es proporcional a la cantidad de electricidad que pasa por el electrólito, y que las cantidades de sustancias electrolíticas depositadas por la acción de una misma cantidad de electricidad son proporcionales a las masas equivalentes de las sustancias. Descubrió la existencia del diamagnetismo y comprobó que un campo magnético tiene fuerza para girar el plano de luz polarizada que pasa a través de ciertos tipos de cristal. Escribió Manipulación química (1827), Investigaciones experimentales en electricidad (1844-1855) e Investigaciones experimentales en física y química (1859), f. 25 de agosto de 1867 en Londres.*
4. *Guy's Hospital fue fundado en 1721 por Thomas Guy (1644 - 1724), un editor de Biblias sin licencia, que había hecho una fortuna en los Mares del Sur, fue fundado originalmente como un hospital para el tratamiento de "incurable" del hospital Saint Thomas.*
5. *Saint George's Hospital fundado en 1733 en Londres, es uno de los grandes instituciones de enseñanza en el Reino Unido que existen hasta la actualidad.*
6. *Rudolph Ackerman, n. Stolberg, 20 de abril 1764, inventor alemán, establecido en Londres, fue famoso librero y editor del siglo XIX, donde se especializó en los estudios sobre la impresión en color. Después de viajar por Francia y Bélgica, en un viaje que hizo a su país en 1818, visitó a Senefelder, inventor de la litografía, y al volver a Londres fundó una imprenta litográfica, publicó un Repository of Arts, Literature, Commerce, Manufactures, Fashions and Politics, revista excelentemente ilustrada con grabados de modas que alcanzó 21 años de existencia; también editó Forget-Me-Not o Nomeolvides una especie de almanaques en prosa y verso que se publicaron entre 1824 y 1829, los cuatro primeros fueron con traducciones de José Joaquín Mora y los dos últimos confeccionados por Pablo Mendebil, que incluyen numerosos poemas y textos en español. Perfeccionó el aguatinta y diversos procesos de impresión, fue una figura clave en las actividades intelectuales de los liberales exiliados, Con la sugerencia de Rocafuerte y con destino a las recientes repú-*

Para esa misma época el gobierno español preocupado por la epidemia acudió a Londres en busca de expertos ingleses que le proporcionaran información sobre el tema, el Central Board of Health (Servicio Central de Salud) con el famoso higienista Neil Arnott[13] recomendaron al embajador que recurriese al Dr. Saeone como el gran especialista y conocedor de los temas relacionados con la epidemia, a quien lo visitaron.

En España paradójicamente el mismo régimen absolutista que le había condenado a pena capital hace diez años, ahora publicaba sus obras más importantes relacionadas con la enfermedad infectocontagiosa en 1831. Debido a la gran preocupación que le inquietaba al gobierno ante la propagación de la peste en el continente, se editó la versión española de los documentos compilados por el Board of Health con el título ***Documentos relativos a la enfermedad llamada cólera espasmódico de la India que reina ahora en el norte de Europa impresos de orden de los Lores del Consejo Privado de S.M. Británica trasladado al castellano y aumentados con notas y un apéndice por el Dr. Seoane,*** publicada en Madrid en la imprenta Real en 1831, obra que después fue traducida al portugués por J. Romao Rodriguez en Lisboa imprenta Regia en 1832.

En 1834 se publicó en Londres su investigación acerca de la epidemia titulada: ***Informe acerca de los principales fenómenos observados en la propagación del cólera indiano por Inglaterra y Escocia y sobre el modo de propagarse aquella enfermedad, dirigido al Excmo. S. D. Francisco de Zea Bermúdez por el Dr. D. Mateo Seoane,*** impreso en 137 páginas por Santiago Holmes en 1832.

También en España se publicó ***Instrucciones generales sobre el modo de preservarse del cólera-morbo epidémico con indicaciones acerca de su método curativo,*** impreso por P. M. Calero en Madrid en 1834, que fue traducido al catalán por J. B. Foix impreso en Barcelona en el mismo año y una segunda edición castellana editada en Madrid en 1854.

La consistencia científica y arduo trabajo investigación le facilitó su retorno a España, el gobierno para congraciarse quiso recompensar sus servicios y le ofreció a Seoane el indulto personal, pero este patriota idealista se negó a aceptarlo. En 1834, sin embargo, se acogió a la amnistía general decretada por la reina regente María Cristina destinada a los liberales como el exigió en 1832 y decidió regresar a Madrid.

Concluyó el decenio absolutismo, cual había terminó el trienio liberal, y el sexenio de la guerra de independencia y después de muchas desventuras volvieron a España los emigrados, y poco después de ellos Seoane, los médicos ingleses le tributaron una despedida cordial y solemne, en un suntuoso banquete que le ofrecieron en Londres el día 5 de enero de 1834.

De regreso Seoane debido a su bien ganada reputación, se convirtió en una de las personalidades científicas más relevantes y prestigiosas "en lo que respecta a la organización de la profesión y la enseñanza médicas y, sobre todo, de la asistencia y la higiene pública, desde los supuestos liberales". En Madrid asistió con gran celo a los enfermos coléricos y fue el promotor y principal ejecutor de la lucha que se realizó contra la epidemia en Vallecas.

Su exilio en Inglaterra coincidió con la fuerte influencia ejercida sobre la higiene pública de aquel país por la ideología utilitarista de Jeremías Bentham (1748-1832), filósofo y jurisconsulto británico, y una de las personalidades que más contribuyeron a la formación del pensamiento constitucionalista europeo de principios del siglo XIX. Dicha corriente importada se hizo evidente en Seoane de regreso a España, influenció en sus discípulos Pedro Felipe Monlau[14] y Francisco Méndez Álvaro[15], unos preceptos higiénicos de marcada índole social entre los que también tuvieron cabida los estudios médico-sociales franceses y los procedentes de la corriente higienista germánica encabezada por J. P. Frank.

Ostentó varias dignidades como vocal de la Junta Suprema de Sanidad, integró el Consejo de Sanidad del Reino en 1845, fue Inspector General de los Hospitales militares, fundador y Presidente de la Sociedad de Socorros y se encargó directamente del Colegio de sordomudos y ciegos, influyó decisivamente en la creación del Cuerpo de Sanidad Militar en 1836 y en la enseñanza de la Medicina, a partir de la elaboración del Plan General de Estudios de 1845, y en la legislación española sobre higiene pública, a partir de su participación en la elaboración de la Ley Orgánica de Sanidad de 1855. Fue Secretario General de la sociedad para preparar y mejorar la educación del pueblo.

En España publicó muchos artículos y memorias sobre literatura médica, higiene pública y privada, estadísticas, sobre la enseñanza de la medicina y otras disciplinas, entre las que se pueden destacar: ***Consideraciones generales sobre la estadística médica,*** editada en Madrid por la Compañía Tipográfica en 1838; ***Lecciones orales de Medicina Homeopática*** impreso por Mariano Caro, Sevilla en 1839; ***Memoria sobre el estado actual de las ciencias exactas, físicas, naturales y médicas en España,*** editada por la Imprenta Médica en Madrid en 1842, ***El nuevo plan de Estudios médicos, imprenta del Colegio Nacional de Sordo-mudos y Ciegos, Madrid en 1843,*** obras en las que se refleja la honda preocupación existente en el ánimo de Seoane por el avance de las ciencias y especialmente de aquellas relacionadas con la medicina y la higiene.

Colaboró activamente en revistas, especialmente en el ***Boletín de Medicina, Cirugía y Farmacia y en los Anales de Cirugía.*** Perteneció a las Reales Academias de Medicina, de Ciencias Exactas, Físicas y Naturales. Recibió las condecoraciones de las Ordenes de Carlos III e Isabel la Católica.

El Dr. Seoane falleció en Madrid el 1 de junio de 1870, agotado por su incesante labor idealista en beneficio de la salud y bienestar de la humanidad, su erudición, formación liberal y su proyecto higienista quedaron reflejados en la evolución intelectual de sus dos discípulos más influyentes en el proyecto médico-social español del siglo IXX.

BIBLIOGRAFÍA CONSULTADA

ALVISTUR, Manuel: Biografía del Excmo. Sr. D. Mateo Seoane, en Escenas Contemporáneas, Revista biográfica y necrológica, científica, literaria y artística, publicada bajo la dirección de Don Manuel Olivo y Otero, segunda edición, Imprenta de Luis Beltrán, calle del Sacramento, 10, Madrid, 1862.

blicas emancipadas de Hispanoamérica publicó en español una serie de manuales didácticos los célebres Catecismos sobre distintas disciplinas científicas que sirvieron de libro de texto escolar ante la penuria de libros que sufrieron entonces, muchos de éstos fueron traducidos o redactados por emigrados liberales españoles exiliados en Londres tras la caída del régimen constitucional en 1823, f. Finchley, 30 marzo de 1834.

7. *Varela Candel, Manuel: "Actividad científica realizada por los liberales españoles exiliados en el Reino Unido, 1823-1833", Asclepio, Revista de Historia de la Medicina y de la Ciencias, vol. LXI, no 1, enero – junio, 2007, pp. 131-166.*
8. *Los Catecismos era manuales didácticos en los que se presenta una exposición orgánica y sintética de los contenidos científicos esenciales y fundamentales, tal como la doctrina católica tanto sobre la fe como sobre la moral, estaban destinados a instruir a la juventud de las recientes repúblicas americanas emancipadas, patrocinadas por Rocafuerte:"… me ocurrió la idea de hacer imprimir catecismos de moral, de geografía, de aritmética, de agricultura, etc., y se la comunique al señor Ackerman con quien tuve amistad desde que llegué a Londres: él la aprobó y la puso en ejecución, con ventajas suyas y con mayor provecho para la América." Rocafuerte, Vicente: A la Nación, XI, p. 198.*
9. *Cordero Aroca, Alberto: "Misión confidencial de Rocafuerte en España encomendada por la sociedad secreta "Soles y Rayos de Bolívar", BBM, No 90, Municipio de Guayaquil, 2006. pp. 123 -138.*
10. *Real Academia Española, Memorias, Volumen 1, Reseña histórica del Excmo. e Ilmo. Sr. D. Mateo Seoane, académico de número, Madrid, 1870, pp. 133 - 134.*
11. *Ibídem*
12. *CHINCHILLA, Anastasio: Anales históricos de la medicina en general y biográfico-bibliográficos de la española en particular, 4 vols., Valencia, Imprenta de López y Cía., 1841-1846, vol. IV, pp. 578-610.*
13. *Neil Arnott, n. 15 de mayo de 1755 en Escocia, se educó en la Aberdeen Grammar School; fue compañero de Lord Byron. Ingresó en 1801 en el Marischal College de Aberdeen, donde fue discípulo de Patrick Copeland, profesor de filosofía natural. En 1806 prosiguió sus estudios en Londres, se embarcó para la India como asistente de un cirujano. Hizo dos viajes a China como cirujano al servicio de la British East India Company. Regresó a Londres en 1811 y se estableció como médico. Recibió su diploma del Royal College of Surgeons en 1813 y el Medical Doctor en 1814. Fue médico de la colonia de franceses refugiados de Camdem Town y, más tarde, de las embajadas de Francia y de España. En 1823 impartió una serie de conferencias en su casa que fueron la base de su libro Elements of Physics, cuyo primer volumen apareció en 1827. Fue Fellow de la Royal Society y uno de los fundadores de la Universidad de Londres. En 1837 fue médico extraordinario de la Reina. Señaló que el calor, el aire, el alimento y el ejercicio eran las necesidades básicas para la vida. En el terreno de la salud pública abogó por instalar sistemas de calefacción y ventilación adecuados en los edificios. En 1838 publicó Warming and Ventilating, sobre el funcionamiento de la estufa de aire y sin humos que lleva su nombre, por lo que la Royal Society le concedió la medalla Rumford en 1854. También introdujo las camas de agua en el hospital de San Bartolomé para evitar la aparición de las úlceras decúbito en enfermos postrados, f. en 1874.*
14. *Pedro Felipe Monlau y Roca, n. en Barcelona en 1808, fue un humanista, científico, escritor, periodista, médico y filósofo, se destaca como higienista, crítico literario, diplomático y político,*

CARDONA Álvaro: Los debates sobre Salud Pública en España durante el trienio liberal (1820-1823), Universidad de Antioquia, Medellín, Colombia, 2005.

CHINCHILLA, Anastasio: Anales históricos de la medicina en general y biográfico-bibliográficos de la española en particular, 4 vols., Valencia, Imprenta de López y Cía., 1841-1846, vol. IV, pp. 578-610.

CORDERO AROCA, Alberto: El pronunciamiento del general Rafael Riego y Núñez, una influencia decisiva en la ruptura de América con España, IHM, No 41, diciembre 2007.

CORDERO AROCA, Alberto: Misión confidencial de Rocafuerte en España encomendada por la sociedad secreta "Soles y Rayos de Bolívar", BBM, No 90, Municipio de Guayaquil, 2006.

CORDERO AROCA, Alberto: Correspondencia de don Vicente Rocafuerte diplomático de México en Gran Bretaña, tomos I, II, M. I. Municipalidad de Guayaquil, primera edición, marzo 2009.

GIL NOVALES, Alberto.: Diccionario biográfico del Trienio Liberal. Madrid, El Museo Universal, 1991.

CONDE GARGOLLO, G. Enrique: Mateo Seoane y Sobral: vallisoletano, médico, liberal y romántico (1791-1870), Monte Casino, 1976.

GONZÁLEZ Rafael Alcaide: La Introducción y el desarrollo del higienismo en España durante el siglo XIX. Precursores, continuadores y marco legal de un proyecto científico y social. Scripta Nova. Revista Electrónica de Geografía y Ciencias Sociales, Universidad de Barcelona, Nº 50, 15 de octubre de 1999.

GRELLET, Stephen: Memories of the Life and Gospel Labors of Stephen Grellet, Ed. Benjamin Seebohm. Philadelphia: Friends' Book Stores, s.f.

LÓPEZ PIÑERO, José María: Mateo Seoane. La introducción en España del sistema sanitario liberal (1791-1870), Madrid, Ministerio de Sanidad y Consumo, 1984.

LLORENS, Vicente: Liberales y románticos. Una emigración española en Inglaterra (1823-1834), 2ª ed., Madrid, Castalia, 1968.

MATILLA, Valentín: "202 Biografías Académicas", Real Academia Nacional de Medicina, Madrid, 1987.

MECUM, Kent Bruce: Vicente Rocafuerte, el prócer andante, Banco Central del Ecuador, Imprenta Cromos, Guayaquil, 1980.

REAL ACADEMIA ESPAÑOLA: Memorias de la Academia Española, "Resumen necrológico del Excmo. é Ilmo. Sr. D. Mateo Seonae, académico de número." Discurso leído por el académico de la misma clase, Sr. D. Pedro Felipe Manlau y Roca, en Junta de 27 de abril de 1870, pp. 129 – 143. Año I, tomo I, Imprenta y Estereotipia de M. Rivadeneira, calle del Duque de Osuna, núm. 3, Madrid, 1870.

RODRIGUEZ ORDOÑEZ, Jaime E.: El nacimiento del Hispanoamérica. Vicente Rocafuerte y el hispanoamericanismo, 1808 – 1832, Fondo de Cultura Económica, Sección Obras de Historia, primera edición en español, México, 1980.

SEOANE SOBRAL, Mateo: Documentos relativos a la enfermedad llamada cólera espasmódico de la India que reina ahora en el norte de Europa, Imprenta Real, Madrid, 1831.

SEOANE SOBRAL, Mateo. Informe acerca de los principales fenómenos observados en la propagación del cólera indiano por Inglaterra y Escocia, Santiago Holmes, Londres, 1832.

fue una persona polifacética con formación científica. Ejerció de catedrático de Literatura e Historia en la Universidad de Barcelona, restaurada en 1837, a partir de 1849. Anteriormente, en 1844, había ejercido la docencia en Madrid dictó la cátedra de Higiene, en el instituto San Isidro y en la Escuela Normal, como catedrático de Filosofía. También destacó como director del Museo Arqueológico Nacional de España. Fue miembro de la Real Academia Española. Su obra escrita es extensa y alcanza numerosas temáticas, todas dentro del ensayo. Escribió numerosas obras de medicina legal, higiene y psicología, entre las que destacan Elementos de higiene pública (1847), Higiene del matrimonio (1853) e Higiene industrial (1856), f. el 18 de febrero de 1871.

15. *Francisco Méndez Álvaro, fue un político, médico y escritor español n. el 27 de julio de 1806 en Pajares de Adaja, Ávila, donde su padre era cirujano. A los 10 años se trasladó a Madrid a casa de un tío para ayudarle en el comercio, y empezó a estudiar en un colegio. Estudió después medicina, obtuvo el título de cirujano de segunda clase en 1828 con el que logró una plaza en Pradena de la Sierra en Logroño y posteriormente la licenciatura en Cirugía Médica en 1835 y el título de Licenciado en Medicina en el año 1836, fue discípulo de Mateo Seoane. Colaboró en varios periódicos como El Castellano, en el que llegó a director, y El León Español, del que fue cofundador con Gutiérrez de la Vega, y que se convirtió en portavoz del partido moderado. Fue director de la revista El Siglo Médico y Alcalde de Madrid en 1843 fue diputado a Cortes Generales por Madrid durante dos legislaturas. También presidió la Junta Municipal de Beneficencia de Madrid desde 1847 y ese mismo año fue secretario del Consejo de Sanidad del Reino. Se distinguió como higienista, publicó trabajos sobre el tema en El Siglo Médico, preparó un proyecto de ley de Sanidad, tomando las primeras medidas contra el cólera y la peste, colaboró en la organización del Centro de Vacunación del Estado y asistió como delegado de España a conferencias internacionales sobre el tema. Fue miembro de la Real Academia Nacional de Medicina, fue presidente en 1864 y 1883, y vicepresidente en distintos periodos, f. el 18 de diciembre de 1883 en Madrid.*

SEOANE SOBRAL, Mateo: Instrucciones generales sobre el modo de preservarse del cólera-morbo epidémico con indicaciones acerca de su método curativo. P.M. Calero, Madrid, 1834.

SEOANE SOBRAL, Mateo: Consideraciones generales sobre la estadística médica, Compañía Tipográfica, Madrid, 1838.

SEOANE SOBRAL, Mateo: Memoria sobre el estado actual de las ciencias exactas, físicas, naturales y médicas en España, Imprenta Médica, Madrid, 1842.

VARELA CANDEL, Manuel: "Actividad científica realizada por los liberales españoles exiliados en el Reino Unido, 1823- 1833", Asclepio, Revista de Historia de la Medicina y de la Ciencias, vol. LXI, no 1, enero - junio, 2007.

Correspondencia
Dr. **Cordero Aroca Alberto**
Hospital Luis Vernaza
Email: albertopcordero@hotmail.com
Guayaquil - Ecuador

Imagen 1

Imagen 2

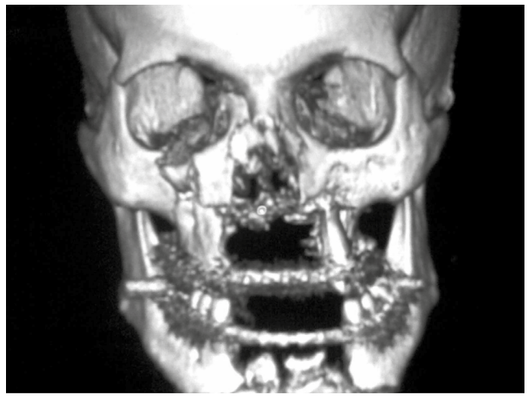

Imagen 3

Imagen 4

Imágenes 1y 2.- Paciente masculino de 24 años de edad, procedente de área rural con antecedentes patológicos personales: Episodios depresivos con tratamiento especializado.
Acude a la sala de Urgencias con cuadro clínico de aproximadamente 30 minutos de evolución caracterizado por presentar trauma a nivel facial que compromete tejidos superficiales y profundos que incluyen partes óseas. Al examen físico se observa área cruenta de bordes irregulares de aproximadamente 20cm por 15 cm que compromete región nasal, región maxilar y mandibular y piso de cavidad bucal con exposición de tejido óseo posterior a sufrir impacto de proyectil por arma de fuego con orificio de entrada en región submentoneana y con orificio de salida en área descrita previamente. Con signos vitales normales, escala de Glasgow 15/15,

Imagen 43- En la tomografía axial computarizada con reconstrucción 3D se observa Huesos de la bóveda craneana indemnes, Fractura tipo Lefort II, fractura nasoetmoidal, fractura conminuta de naxilar, fractura conminuta de mandíbula con pérdida de tejido óseo multifragmentaria (En maxilar y mandibula).

Imagen 4.- Se determinó colocación de cerclaje interdentario con férula de Ehrlich para estabilización de fragmentos óseos tanto en maxilar como en mandíbula (como se observa en imagen 4), seguido del cual se realizo limpieza quirúrgica de área afecta retirando bordes necróticos, tejido desvitalizado y ligadura de vasos sangrantes. Posteriormente: a nivel de región nasal se fija columela y tabique cartilaginoso, se reconstruyo la mucosa y ala nasal fijáda a surco nasogeniano. Se rediseño dorso de nariz con un solo orificio nasal en donde se introduce sonda vesical a través de dicho orificio y finalmente se realizó avance de colgajos laterales faciales, logrando reconstruir labio superior y mucosa de cavidad oral.
En región submentoneana se realiza avance de colgajo, logrando reconstrucción de piso de cavidad bucal suturando adicionalmente mucosa oral y lesión lineal en dorso de lengua.
Diagnostico: Trauma facial con fractura abierta y perdida de tejido blando y óseo.

Autor: Dr. Stalin De Loor Zambrano
Correo: ststst25@hotmail.com
Teléfono: 0990761737

OBRAS
DE DOCENTES

A LA VENTA

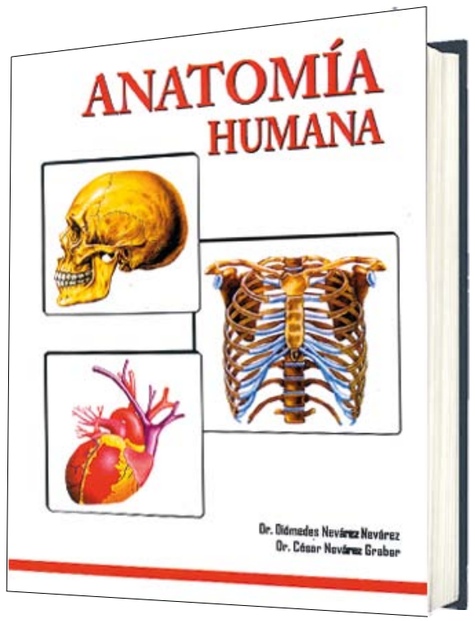

ANATOMÍA HUMANA
CARACTERÍSTICAS TÉCNICAS DEL LIBRO

Edición: 3ra, 2011®
Autores: Dr. Diomedes Nevárez Nevárez
Dr. César A. Nevárez Graber
ISBN:
IEPI:
Fotos: Más de 200 imágenes de gran calidad.
Páginas: 358 páginas en papel bond de 75g
Dimensiones: 25 x 18cms
Encuadernación: Tapa semidura.
Idioma: Español
Avales Académicos: Departamento de Ciencias Morfológicas de la Facultad de Ciencias Médicas de la Universidad de Guayaquil.
Impreso: Departamento de Publicaciones, Facultad de Ciencias Médicas de la Universidad de Guayaquil. Guayaquil- Ecuador

PUNTOS CLAVE DE LA OBRA

- Presentación en formato elegante y didáctico para el estudio de la Anatomía Humana.
- La estructura de libro se ha planteado en secciones que esbozan un orden, los autores inician con un prologo seguidos de cómo debe estar estructurado un laboratorio de disección.
- Seguidamente tocan aspectos generales de la célula y su estructura funcional. Reproducción y tejidos fundamentales, haciendo de estos la base del entendimiento para los capítulos siguientes, donde se aborda la Anatomía Humana Descriptiva, en parciales de estudio, haciéndola más fácil para los estudiantes noveles.

La contribución con este Texto de Anatomía Humana, en su Tercera Edición 2011, por dos insignes Profesores de ciencias morfológicas de la Cátedra de Anatomía Humana, de la Faculta de Ciencias Médicas de la Universidad de Guayaquil, contribuyen con su obra al engrandecimiento académico y científico de nuestra Facultad y de la Medicina Ecuatoriana

Lugares de venta: Principales Librerias de la ciudad.
Email: diomedesnevarez@gmail.com

INVITACIÓN

A los compañeros docentes que hayan publicado o esten por publicar sus obras, y desean hacerlas conocer a la clase médica universitaria y del país, estamos recibiendo sus trabajos para su publicidad sin costo alguno.

Quienes se adhieran a esta invitación pueden enviar la publicidad de sus trabajos a: revistamd@ug.edu.ec

UN TRABAJO DE LA UNIVERSIDAD DE NAVARRA REVELA
QUE EL CONSUMO DE FAST FOOD INCREMENTA EN UN 51% EL RIESGO DE DESARROLLAR ESTADOS DEPRESIVOS.

Public Health Nutrition

Almudena Sánchez-Villegas
Estefanía Toledo
Jokin de Irala
Miguel Ruiz-Canela
Jorge Pla-Vidal
Miguel A Martínez-González

"Cuanta más comida rápida (chatarra) se consume, mayor es el riesgo de depresión', apuntan los expertos.

El consumo de bollería industrial (cruasanes, rosquillas, donas, y similares) y comida rápida (hamburguesas, salchichas, pollo broaster y pizza) se halla asociado con el diagnóstico médico de depresión, según una reciente investigación liderada por científicos de la Universidad de Las Palmas de Gran Canaria y la Universidad de Navarra, España.

Los resultados, publicados en la revista Public Health Nutrition, revelan que los consumidores de comida rápida, de alta fritura y sin valor nutritivo, presentan, respecto a aquellos con un consumo mínimo o nulo, un incremento del riesgo de desarrollar depresión del 51%.

Además, se observa una relación dosis–respuesta, es decir, "cuanta más comida rápida se consume, mayor es el riesgo de depresión", explica a SINC Almudena Sánchez-Villegas, primera autora del estudio.

El trabajo expone que los individuos con mayor ingesta de comida rápida y bollería industrial son más propensos a estar solteros, ser menos activos y tener un peor patrón dietético, con un consumo menor de fruta, frutos secos, pescado, verduras y aceite de oliva. Fumar y trabajar más de 45 horas semanales son otras de las características prevalentes en este grupo.

"Aunque son necesarios más estudios, debería controlarse el consumo de este tipo de alimentos debido a su implicación en la salud tanto física (obesidad, enfermedad cardiovascular) como mental", concluye Sánchez-Villegas.

Los beneficios de la dieta en la salud mental

La depresión afecta a 121 millones de personas en el mundo, lo que la convierte en una de las principales causas globales de discapacidad ajustada por años de vida y la principal causa en países con ingresos altos y medios.



Sin embargo, poco se conoce sobre el papel de la dieta en el desarrollo de los trastornos depresivos. Anteriores estudios sugieren un papel preventivo de ciertos nutrientes, como las vitaminas del grupo B, los ácidos grasos omega-3 y el aceite de oliva. Asimismo, un patrón dietético saludable, como la dieta mediterránea, se ha relacionado con un menor riesgo de depresión.

REFERENCIA

"Fast-food and commercial baked goods consumption and the risk of depression".
Public Health Nutrition: page 1 of 9 doi:10.1017.2012.

NORMAS PARA LA PUBLICACIÓN DE TRABAJOS EN LA REVISTA DE MEDICINA

La REVISTA de MEDICINA de la Facultad de Ciencias Médicas de la Universidad de Guayaquil, publica trabajos originales, artículos de revisión, artículos de opinión, cartas al director y otros artículos especiales referentes a todos los aspectos del ejercicio de la Medicina y la Docencia.

Los artículos publicados en la REVISTA de MEDICINA se encuentran resumidos e indexados en LATINDEX. Índice Latino Americano, España y Portugal. El Comité Editorial recuerda las responsabilidades éticas (declaración de Helsinki, ley de protección de datos, etc.) que deben cumplir los autores. Quienes utilicen materiales publicados previamente (tablas, gráficos…) por otros autores se harán responsables de citarlos o de obtener el permiso correspondiente para su reproducción.

La responsabilidad de los hechos, ideas y doctrinas, expuestas en los Artículos publicados en esta REVISTA de MEDICINA, corresponden exclusivamente a sus autores. Por consiguiente la REVISTA de MEDICINA, de la Facultad de Ciencias Medicas de la Universidad de Guayaquil, desliga responsabilidad del daño causado a personas o propiedades por ideas u objetos mencionados en dichos artículos. El Comité de Redacción de la REVISTA de MEDICINA acusará recibo de la entrega del material. Para la publicación del manuscrito es indispensable que el autor principal firme un documento certificando la cesión - asignación de los derechos de autor a la REVISTA de MEDICINA.

1.- REMISIÓN DE MANUSCRITOS

1.1.- Carta de presentación

Dirigida al Director/Editor, en la que los autores redacten en 3-4 líneas la aportación original del trabajo que presentan y expresen su voluntad de publicar el artículo, aceptando los términos detallados en estas normas y cediendo los derechos para su publicación a la REVISTA de MEDICINA de la Facultad de Ciencias Medicas de la Universidad de Guayaquil.

1.2.- Formato

Se recibirán los artículos en archivo electrónico con formato compatible con el programa Word (extensión.doc), con márgenes de 3cm, justificado a ambos lados, a espacio sencillo, en fuente calibri de tamaño de 11 puntos, para el contenido o cuerpo del texto y 14 para los títulos y subtítulos; el titulo escrito en mayúsculas, en una sola columna. Todos los gráficos y cuadros deben llevar un número correlativo, un título y la correspondiente fuente de información; y deben estar ubicados en los lugares precisos. Al pie de las figuras y tablas debe ir la suficiente información para ser entendidas sin necesidad de hacer referencia al texto. Deben explicarse todos los símbolos y abreviaturas utilizados en las figuras, poniéndose estas entre paréntesis la primera vez que se empleen. Adicionalmente, deberá presentarse un ejemplar impreso.

Los manuscritos pueden remitirse por:

a.- Correo electrónico: revistamd@ug.edu.ec
b.- Correo Convencional: Departamento de la REVISTA de MEDICINA, Facultad de Ciencias Medicas, Pabellón Rizzo, Primer piso. Universidad de Guayaquil, Cdla. Universitaria. Guayaquil- Ecuador .

Cuando se envíe el material impreso, debe adjuntarse el CD conteniendo el trabajo. Todos los artículos aceptados quedan como propiedad permanente de la REVISTA de MEDICINA. En caso de aceptarse el manuscrito para su publicación, el autor cede de forma exclusiva a la REVISTA de MEDICINA los derechos de reproducción, distribución, traducción y comunicación pública de su trabajo.

2.- TIPOS DE MANUSCRITOS SUSCEPTIBLES A SER PUBLICADOS

2.1.- Editoriales

Salvo excepciones, su redacción se hará por encargo del Comité Editorial sobre un tema de actualidad y trascendencia medica (por lo general de aspectos nacionales). El Editorial puede referirse o no a un artículo que se publique en el mismo número de la REVISTA de MEDICINA. El numero de paginas no debe exceder de 6, y las citas bibliografías con un máximo de 15. Se sugiere que solo exista un autor, aunque puede considerarse un grupo de colaboradores.

2.2.- Artículos Originales (véase sección 3)

Descripción completa de investigaciones clínicas-quirúrgicas, experimentales o técnicas que contribuyan a ampliar el conocimiento sobre temas médicos. Los artículos Originales deberán seguir el formato de Introduccion. Material y Métodos. Resultados y Discusión. Se acepta una extensión mínima de 6 y máxima de 12 páginas a espacio sencillo, con un mínimo de 10 citas bibliografías y se admitirán hasta 6 figuras o tablas. Es indispensable incluir un Resumen o estructurado, en español e inglés, con una extensión no mayor de 250 palabras. Tras el Resumen se incluirán: de 3 a 8 palabras clave/Keywords en español e inglés.
El autor podrá incorporar en el artículo hasta seis coautores.

2.3.- Artículos de Revisión

Trabajos de Revisión y Actualización Bibliográfica acerca de temas de interés que contenga un análisis crítico que permita obtener conclusiones, relacionados con la Medicina.

La extensión máxima del texto es de 12 páginas, con un máximo de 20 citas bibliográficas y se admitirán hasta 8 figuras o tablas. Puede haber sido desarrollado hasta por tres autores o un autor con dos coautores. Contiene los mismos apartados de la sección anterior (Original), aunque el autor o los autores pueden presentar otro esquema si amerita el caso.

2.4.- Artículos Especiales

En este apartado se incluye todo trabajo diferente a las secciones anteriores, que por sus características no puedan considerarse para la sección Originales o Revisiones. En esta sección se considerara artículos como: Actualidad Farmacológica, Artículos Históricos y Filosóficos en Medicina, Breves del Mundo de la Medicina y Eventos de la Facultad, y otras. El esquema es de consideración del autor. Máximo hasta 4 páginas, 6 figuras o tablas, acompañadas de un máximo de 10 citas bibliográficas.

2.5.- Reporte de Casos Clínicos

Corresponde a la presentación de un caso clínico y/o quirúrgico resuelto, correctamente detallado, que sea de interés y que suponga una aportación interesante y sea de ayuda clínica, diagnóstica o terapéutica en el ámbito de la Atención Primaria.; redactado entre 5 hasta 8 páginas. El autor podrá incluir dos coautores.

Si el artículo posee fotografías en donde se expone el rostro del paciente, aquellas deberán ser censuradas adecuadamente, y el autor tendrá que presentar también el consentimiento por escrito del paciente para el uso de las mismas, en caso de fallecimiento del paciente, el consentimiento debe ser emitido por un familiar. Esta consideración se aplica a todo el contexto de la REVISTA en cuyas secciones presenten fotografías de pacientes.

La Descripción de un caso deberá contener los siguientes apartados:

Resumen/Summary (no mayor 250 palabras)
Palabras clave/Keywords (de 3 a 8 palabras)
Introducción: Breve, enmarcando y explicando los aspectos de interés del caso que se va a describir.
Descripción del caso clínico: Motivo de consulta, antecedentes médicos y enfermedad actual, incluyendo los clásicos elementos de la historia clínica, diferenciando los datos subjetivos (anamnesis) de los objetivos (exploración física, analíticas, otras pruebas complementarias…). Diagnóstico diferencial: Incluir posibilidades que permitan al lector trabajar su actitud a seguir/juicio diagnóstico con los datos aportados.
Discusión: Incluirá un comentario sobre la actitud a adoptar ante este paciente y cuál fue el diagnóstico final, cómo se llegó a éste y la evolución del caso.
Conclusiones: Deben ser expresada en forma clara y concisa.
Referencias Bibliográficas: Máximo 15, y se presentaran en numero arábigos según el orden de aparición en el texto. En el articulo constara siempre la numeración de la cita en numero superíndice .
Tablas: Cada una de las tablas se presentará al final del manuscrito, después de la bibliografía, en una hoja que incluirá:

a) Numeración de la tabla según su orden de aparición en el texto, también con numero arábigos, pero no secuencial con la numeración de las figuras;
b) Título correspondiente. Se procurará que sea claro y sin rectificaciones. Las siglas y abreviaturas se acompañan siempre de una nota explicativa al pie.

Figuras: Se considerarán figuras las fotografías, gráficos de datos y esquemas. Cada una irá en un archivo aparte preferiblemente en formato JPEG o TIFF.

Las fotografías, esquemas y graficas irán numeradas de manera correlativa y conjunta como figuras. Se debe incluir los pies de figura, en una pagina, al final del manuscrito, tras la bibliografía o tras las tablas, si las hubiera, con la numeración arábiga que corresponda a la figura.

2.6.- La Foto Médica

En este apartado se consideraran fotografías y/o imágenes de pacientes con patologías de interés, se pueden adicionar otros elementos que ayuden al diagnostico como son histopatología, imagenología, y otras que aporten una mayor compresión del caso clínico en cuestión. Las fotos deberán de cumplir los siguientes requisitos: se recibirán en los formatos; BMP, JPEG, PNG, TIF, TGA, en un rango de 200 a 300 ppp (Pixeles por Pulgada Cuadrada). El pie explicativo no debe ser mayor al contenido en una página (incluyendo las imágenes o fotografías).

2.7.- Cartas al Editor

En esta sección se admiten observaciones científicas formalmente aceptables de los lectores sobre trabajos anteriormente publicados (pudiendo ser contestados por sus autores), o sobre temas de salud pública de interés. Máximo una página y media; incluido una tabla, gráfico o figura. Se permite hasta 5 referencias bibliográficas.

3.- PREPARACIÓN DEL MANUSCRITO

El manuscrito Originales debe contener los siguientes apartados, en páginas separadas:

3.1.-Declaración expresa de:

Que es un trabajo Original,
Que no ha sido previamente publicado,
Que no ha sido remitido simultáneamente a otro medio masivo,
Que todos los autores presentados han contribuido intelectualmente en su elaboración,
Que todos los autores han leído y aprobado el texto remitido.
En hoja separada debe constar el título del artículo, nombres y apellidos de los autores, profesión actual más destacable, adscripción institucional o laboral, fecha de envío, dirección postal y correo electrónico. En el caso de coautorías, deberán incluirse los datos de todos los colaboradores.
El título del artículo podrá contener de diez (10) a quince (15) palabras y podrá ser modificado por los editores de la Revista, previo acuerdo con los autores.

3.2.- Primera página: Título

Se indicarán, en página independiente y en este orden, los siguientes datos:
Título del artículo en español.
Nombres y apellidos de autores y/o coautores, separados entre sí por una coma.
Mediante números arábigos, en superíndice, se relacionará a cada autor, si procede, con el nombre de la institución a la que pertenecen.
Dirección de correo electrónico que desean hacer constar como contacto en la publicación.

3.3.- Resumen

El resumen del contenido no debe ser mayor a 200 palabras, con una versión en español y otra en inglés. Los autores deben proporcionar de cinco (5) a ocho (8) palabras clave (descriptores) que reflejen el contenido del artículo.

3.4.-Introducción: Debe describir el tema sin profundizarlo, motivando el estudio del mismo, finalizando con el objetivo del trabajo. Máximo una página y media del trabajo. Si amerita, puede usarse referencias.

3.5.-Materiales y métodos: Aquí se detalla la logística empleada para el desarrollo del trabajo; se indican las variables que llevaron a obtener el resultado, como el sitio en donde se llevó a cabo la investigación, tiempo de duración, estudio cualitativo y cuantitativo de pacientes, medicamentos, protocolos de actuación, técnicas experimentales, etc. La información debe ser precisa para que otros profesionales de la salud tengan la posibilidad de desarrollar el mismo estudio. Máximo tres páginas del trabajo (con ilustraciones incluidas). Se usa referencias bibliográficas. El comité correspondiente de la Revista de la FFCCMM de la U. de Guayaquil prohibirá la publicación de todo trabajo que atente contra el Código Internacional de Ética Médica.

3.6.-Resultados: La información debe ser clara sin dar lugar a interpretaciones. Máximo tres páginas del trabajo (con ilustraciones incluidas). Se usa referencias bibliográficas.

3.7.-Discusión: Se realizará un debate entre los hallazgos de la investigación con los resultados de otros trabajos relevantes publicados, exponiendo criterios constructivos. Máximo dos páginas del trabajo (con ilustraciones incluidas). Se usa referencias bibliográficas.

Conclusiones: Se relacionan con los objetivos del estudio, sin hacer afirmaciones que no se respaldan lo suficiente por la investigación.

3.8.-Bibliografía: Al final del texto deberá figurar un listado completo de la bibliografía empleada, en orden alfabético y con los siguientes formatos:

Ejemplos de referencias bibliográficas:

Para los libros: Apellidos e inicial del nombre de todos los autores, año de publicación, título completo, edición, lugar de publicación, editorial. Ej: De Zubiria, M. (1997). Teoría de las seis lecturas (Tomos I y II). Santa Fe de Bogotá. Fondo de publicaciones Bernardo Herrera Marín.

Capítulos de libros: Autor, nombre de la publicación, tema, página, fecha de publicación, editorial.

Para los artículos: Apellidos e inicial del nombre de todos los autores, año de publicación, título completo del artículo citado, nombre de la publicación, fascículo y/o volumen, fecha de publicación, páginas, lugar de publicación. Ej.: Viñals, J. (1983): "El desequilibrio del sector exterior en España: una perspectiva macroeconómica", Información Comercial Española. Revista de Economía n° 634, diciembre, pp. 27-35, Madrid.

Para Actas de reuniones: Vivian VL, editor. Child abuse and neglect: a medical community response. Proccedings of theFirst AMA NationalConferenceonChild abuse and neglect; 1984, March 30-31; Chicago, Chicago: American Medical Association, 1985.
Para Trabajos en prensa: González JA, Buenos E, Panizo C. Estudio de la reacción antígeno-anticuerpo en enfermedades exantemáticas [en prensa]. MedClin (Barc).

No se indica en nombre del autor: Coffedrinking and cáncer of the páncreas [editorial. BMJ 1981;282:628.
Para la bibliografía en la red: Apellidos e inicial del nombre de todos los autores, año de creación, título completo, nombre de la publicación, fecha de consulta, dirección electrónica. Si la fecha de creación no está determinada, poner en su lugar (nd) "no datado" Ej: Carranza M. y Celaya G. (2003). Una estrategia para favorecer la compresión y el aprendizaje en las ciencias morfológicas. Presentaciones en Power Point. Revista Electrónica de Investigación y Evaluación Educativa, 9(2). Consultado el 5 de agosto de 2003 en: http://www. uv.es/relieve/u9n2/relievev9n23.html.

La abreviación de la REVISTA de MEDICINA es la siguiente: RevMed (Uni de Gquil) 2012; 15:25-36.

Nota: En cualquier normativa que no estuviere señalada, el Consejo editorial remitirá al autor sus observaciones pertinentes a las referentes reediciones internacionales.

Otros apartados que pueden añadirse: Agradecimientos (aunque usualmente forma parte de las Conclusiones), y Conflictos de interés.
Los artículos para otras secciones tendrán la misma estructura según apliquen, y pueden incluir otros subtítulos dentro de la introducción de acuerdo a su temática.

4.- PUBLICACIÓN REDUNDANTE O DUPLICADA

La REVISTA de MEDICINA no aceptará artículos ya publicados en otros medios, ya que es contraria a la ética que gobierna la difusión de la información científica, salvo declaración y solicitud expresa de los autores, con exposición de motivos, previa consideración por el Consejo Editorial y acuerdo formal entre los editores de ambas revistas. La ausencia de declaración del hecho en la carta de presentación, o su alteración, podrán ser motivo de rechazo inmediato del artículo.

5.- REVISIÓN DE LOS MANUSCRITOS

Todos los trabajos remitidos son sometidos a un proceso de revisión anónima por parejas. El trabajo es enviado a dos revisores independientemente, los cuales evalúan el trabajo según una serie de parámetros (interés científico del tema, rigurosidad y claridad de presentación de la información, metodología aplicada de acuerdo a los objetivos planeados, redacción acorde a las normas, etc.) y emiten un informe al Editor de la Revista. Con el fin de evitar sesgos en la evaluación, los revisores calificados reciben el trabajo omitiendo los nombres de los autores.

El Editor, en base a los informes de los revisores, comunica por escrito a los autores las observaciones y sugerencias de cambios (si las hubiere), con el fin de mejorar la calidad del trabajo, tanto en forma como en el contenido. Cuando un artículo se devuelve al autor principal para que se realicen las modificaciones oportunas, debe ser devuelto al editor antes de 1 mes. El manuscrito revisado debe ir acompañado de una carta, en la que se responda puntualmente a todas las observaciones de los revisores técnicos.

6.- DECLARACIÓN DE CONFLICTOS DE INTERÉS Y FINANCIAMIENTO DE LOS TRABAJOS O ARTÍCULOS

Declaración sobre aspectos de financiación o de cualquier otro tipo que pudiera llevar a un conflicto de intereses. Cuando los autores envían un manuscrito para publicación, son responsables de revelar todas las relaciones económicas y compromisos personales que pudieran sesgar su trabajo. Para prevenir la ambigüedad, los autores deben declarar explícitamente si existen o no conflictos de intereses, proporcionado detalles adicionales si es necesario en una carta que acompañe al manuscrito.

NORMAS COMITE DE CONSULTORES Y PARES

El Comité de Arbitraje y redacción funcionará con las siguientes normas:

La actividad y representación de Revisor o Pares de un manuscrito, presentado a la Mesa Editorial, es anónima. Es igualmente importante, guardar la reserva del nombre de los autores de los manuscritos en las copias que se envían para revisión.

La reserva o anonimato se mantiene como un acto de protección al Árbitro, con objeto de que los autores no creen gestión alguna ante el Revisor.

Desde el momento en que el Revisor recepta el artículo, tiene dos semanas para regresarlo con recomendaciones para el Editor y con comentarios y sugerencias para el autor. Luego de efectuados los cambios pertinentes por parte del autor, el manuscrito podría ser regresado al Árbitro para una evaluación final, previo a su publicación.

Es responsabilidad del Director y no del Revisor la decisión final de aceptación o rechazo de un trabajo para publicación.
Las sugerencias, cambios o comentarios efectuados por el Revisor deben estar respaldados por conceptos y reportes publicados previamente, y por normas internacionales.

50 Federación Latinoamericano de Parasitología

1963 - 2013

Cincuentenario Aniversario de su Fundacíon

Guayaquil - Ecuador

PROGRAMA MACRO DEL CONGRESO

Día 6 de Octubre del 2013

Helmintos de importancia médica: Helmintos transmitidos por artrópodos, moluscos, animales consumidos por el hombre y geohelmintos. Sistema filogenético, métodos de diagnóstico, correlación integral con el ambiente, veterinaria, agricultura, pesca, nutrición, biodiversidad y desarrollo sostenible. Temas Libres.

Día 7 de Octubre del 2013

Enfermedades parasitarias emergentes por Protozoos, Nematodos, Cestodos intestinales, parásitos hemáticos y tisulares. Situación en poblaciones marginales. Temas Libres.

Día 8 de Octubre del 2013

Proteòmica en estudio parásito-hospedador para caracterización del genoma. Parasitosis oportunistas en inmunodeficientes. Prevención y Control de infecciones parasitarias. Programas de Control de infecciones parasitarias: Estrategias de prevención y control, resultados obtenidos. Temas Libres.

Día 9 de Octubre del 2013

Enfermedades emergentes y reemergentes parasitarias, virales, micóticas y bacterianas como problemas de salud pública en el Continente. Innovación tecnológica para procesos de investigación y diagnóstico laboratorial de enfermedades parasitarias y microbiológicas. Epidemiología Molecular en Salud Pública direccionada a control de enfermedades parasitarias y microbiológicas. Mecanismos de resistencia a los antimicrobianos, antivirales y antimicóticos. Temas Libres.

EXPOSITORES INVITADOS NACIONALES E INTERNACIONALES

INES ZULANTAY	JORGE FERREIRA	NORBEL GALANTI
GONZALO CABRERA	WERNER APT BARUCH	JUAN DIEGO MAYA
ALDO SOLARI	ANA FLISSER	ERIC DUMONTEIL
ALEJANDRO DIOSQUE	PATRICIO DIOSQUE	RICARDO GURTLER
ALEJANDRO SCHIJMAN	SERGIO SOSA ESTANI	RUBEN STORINO
SILVIA BALAREZO	ADELINA RIARTE	JAIME ALTCHEH
SIXTO COSTAMAGNA	OMAR TRIANA	PATRICIO DIOSQUE
ALEJANDRO VIOTTI	JULIO POMPEI	ALEJANDRO LUQUETTI
NAFTALE KATZ	ISABEL RIBEIRO	FERNANDO ABAD
BIANCA ZINGALES	ELISA CUPOLILLO	CONSTANZA BRITTO
BENJAMIN CIMERMAN	FELIPE GUHL	GUSTAVO VALLEJO
DAVID BOTERO	JUAN D. RAMIREZ	CARLOTA MONROY
CLAUDIA HERRERA	DAWN WESSON	ALBERTO DORTA
SANTIAGO MAS-COMA	ANTONIO OSUNA	OSCAR NOYA
FREDERIQUE BRENIERE	CESAR NAQUIRA	GUILLERMO GONZALVES
FAUSTINO TORRICO	YOSHIHISA HASHIGUSHI	KEITH CARTER
CARLOS MORILLO	RONALD GUDERIAM	HUGO ERECETTO
TELMO FERNANDEZ	RICARDO ALMEIDA	CARLOS MOSQUERA
HUGO JURADO	CARMEN PESANTES	LUIGGI MARTINI
RAMON LAZO	ERNESTO GUTIERREZ	ARACELY ALAVA
ROSARIO ZAMBRANO	EDUARDO CORNEJO	MARIO GRIJALVA
ANA VILLACIS	MANUEL CALVOPIÑA	ANGEL GUEVARA
EDUARDO GOMEZ	RICARDO ARMIJOS	GUSTAVO VALAREZO

FEDERACION LATINOAMERICANA DE PARASITOLOGIA "FLAP 2013"

XXI CONGRESO LATINOAMERICANO DE PARASITOLOGIA

DR. EDGAR MONTALVO MENDOZA
PRESIDENTE

DR. ORLANDO RAMOS CRUZ
SECRETARIO

AVAL CURRICULAR

UNIVERSIDAD DE GUAYAQUIL · UNIVERSIDAD CATÓLICA DE SANTIAGO DE GUAYAQUIL · UEES UNIVERSIDAD ESPIRITU SANTO · Ministerio de Salud Pública INSPI Instituto Nacional de Investigación en Salud Pública · Organización Panamericana de la Salud · Facultad de Ciencias Médicas · Colegio de Médicos del Guayas · Sociedad Ecuatoriana de Microbiología · Sociedad Ecuatoriana de Medicina Social y Comunitaria · Junta de Beneficencia de Guayaquil · F.M.E. · clínica guayaquil · M.I. Municipalidad de Guayaquil · IESS

CURSOS PRE-CONGRESO

- *Curso Redacción Científica en la Investigación en Parasitología.*
- *Simposio Epidemiologia Molecular de Parásitos I y II.*
- *Curso Entrenamiento Básico Para el Manejo de Programas de Análisis de Genética de Poblaciones y Filogenia.*

COSTO:

CUADRO DE VALORES DEL CONGRESO FLAP 2013

PARTICIPANTE	INSCRIPCION HASTA 31 DE JULIO	INSCRIPCION HASTA 30 DE SEPTIEMBRE	INSCRIPCION A PARTIR DE OCTUBRE
NACIONALES PROFESIONALES DE LA SALUD	$ 200	$ 220	$ 250
EXTRANJEROS PROFESIONALES DE LA SALUD	$ 250	$ 270	$ 300
ESTUDIANTES	$ 100	$ 120	$ 150

INFORMACIÓN DEL CONGRESO:

Coordinación: Oficina DMC Ecuador Telf. (593-4) 5018539 – Fax: (593-4) 5018710
flap2013@hotmai.com - organizacion@flap2013.com - dmcguayaquil@groupdmc.com
www.flap2013.com - www.comgresoflap2013.blogspot.com

DMC

TAMBIEN NOS ENCONTRAMOS EN:

INVITACIÓN

UG

Facultad de Ciencias Médicas

FACULTAD DE CIENCIAS MÉDICAS

A los compañeros docentes que deseen publicar sus trabajos en las diferentes secciones de la **Revista**, como pueden ser: Artículos Originales, Artículos de Revisión, Presentación de Casos Clínicos, Foto Médica, Diagnóstico Express, Artículos de Humanidad y Filosóficos en Medicina, Cartas al Editor, Breves de la Medicina y Actualidad Farmacológica, así como resultados de investigaciones experimentales o no. El envío de los manuscritos para su revisión y aprobación deberan estar sujetas a las respectivas Normas de Publicación que se encuentran en: ***www.ug.edu.ec/SitePages/revistaccmm.aspx***

La **Revista** está indexada en LATINDEX, Sistema Integral en Línea para revistas de América Latina, el Caribe, España y Portugal. Se publica trimestralmente con un tiraje de 1500 ejemplares y de distribución gratuita.

Quienes se adhieran a esta invitación pueden enviar sus trabajos a la Facultad de Ciencias Médicas de la Universidad de Guayaquil, Departamento **Revista** Pabellón Rizzo Primer Piso. Email: ***revistamd@ug.edu.ec***

REGLAMENTO INTERNO DE CARRERA Y ESCALAFON DEL PROFESOR E INVESTIGADOR DE LA UNIVERSIDAD DE GUAYAQUIL

Artículo 28.- *Del concurso para personal académico principal: Para participar en este concurso se requiere lo siguiente:*

c) Haber creado o publicado doce obras de relevancia o ***ARTÍCULOS INDEXADOS*** *en el área de conocimiento afin a sus actividades de docencia o investigación, de los cuales al menos tres deberan haber sido creados o* ***PUBLICADOS*** *durante los últimos cinco años;*

Artículo 29.- *Del concurso para personal académico titular principal investigador: Para participar en este concurso se requiere lo siguiente:*

c) Haber creado, publicado o patentado doce obras de relevancia, ***ARTÍCULOS INDEXADOS*** *o resultados de investigación en el área de conocimiento vinculada a sus actividades de docencia o investigación.*

Dr. Francisco A. Tama Viteri
Director/Editor

Estamos Trabajando nuestra páguina Web.

www.revistamedicinaug.edu.ec

Muy pronto contaremos con nuestro propio sitio web, donde usted podrá inscribirse gratuitamente, sea docente o no de nuestra Facultad, para que reciba sin costo alguno y en su consultorio o lugar que nos indique la REVISTA de Medicina.

Nuestro espacio web constará de información de congresos nacionales y extranjeros, noticias flash de los cambios que se sucedan en todos los campos de la ciencias médicas, y un sin numero de noticias todas ellas dirigidas a que usted se mantenga informado de todos estos adelantos.

Los Invitamos además a que consideren esta tribuna de información médica como vuestra.
Envíenos sus artículos, estamos interesados en que usted escriba y publique.

UG

FACULTAD DE CIENCIAS MÉDICAS

ISSN 1390 - 4442
Volumen # 16
Numero 2
Mayo - Junio
Año 2013